



© CC 0 Коллектив авторов, 2018
УДК [616.432-006.55 + 616.71-007.152]:615.849-06 : 616-009.11/.14

Л. Г. Заславский^{1,2*}, Е. А. Скорнякова¹, О. Л. Заславская², С. Г. Феофанова¹,
Е. А. Ломтева¹, В. В. Оточкин¹, М. В. Борисов¹

¹ Государственное бюджетное учреждение здравоохранения «Ленинградская областная клиническая больница», Санкт-Петербург, Россия
² Федеральное государственное бюджетное образовательное учреждение высшего образования «Первый Санкт-Петербургский государственный медицинский университет имени академика И. П. Павлова» Министерства здравоохранения Российской Федерации, Санкт-Петербург, Россия

СИНДРОМ «ЗАПЕРТОГО ЧЕЛОВЕКА» ВСЛЕДСТВИЕ МНОЖЕСТВЕННЫХ ИНФАРКТОВ СТВОЛА ГОЛОВНОГО МОЗГА И ОЧАГОВ ДЕМИЕЛИНИЗАЦИИ ПОСЛЕ ЛУЧЕВОЙ ТЕРАПИИ АДЕНОМЫ ГИПОФИЗА С АКРОМЕГАЛИЕЙ

Резюме

Синдром «запертого человека» (СЗЧ) является редким неврологическим расстройством, обычно возникающим в результате поражения моста мозга, чаще всего вследствие инсульта. При СЗЧ возникает паралич скелетных мышц (дыхательные, лицевые, глотки, языка, а также конечностей), т. е. утрачивается способность к речи, мимике, произвольным движениям, дыханию. Акромегалия — заболевание, при котором наблюдается повышение уровня гормона роста (GH), инсулиноподобного фактора роста 1 (IGF-1), и развивается в большинстве случаев при аденомах гипофиза. При лечении аденомы гипофиза применяют нейрохирургические методики, медикаментозную и лучевую терапию (ЛТ). В представленном клиническом наблюдении у 33-летней женщины через 2 месяца после дистанционной ЛТ опухоли гипофиза, проявлявшейся акромегалией, появилась мышечная слабость, тошнота, рвота, нарушения дыхания. Развилось подострое коматозное состояние. При магнитно-резонансной томографии головного мозга выявлено многоочаговое поражение медиобазальных отделов обоих полушарий, передних отделов мозолистого тела и ствола. Дифференциальный диагноз включал острую демиелинизацию (SD, PML), вирусный энцефалит и васкулит. Пациентка получила пульс-терапию Метилпреднизолоном, плазмообмен. Сознание прояснилось, но самостоятельное дыхание не восстановилось, оставалась тетраплегия. Аутоиммунные заболевания и инфекционные болезни были исключены. Обнаружена мутантная гомозигота *PAT-1-675 4G\4G*. В данном случае, вероятно, патогенетическими факторами развития множественных инфарктов и очагов демиелинизации выступили как сама акромегалия, приводящая к эндотелиальной дисфункции, так и ЛТ с ее доказанным патологическим воздействием на сосудистую стенку и фибринолитическую систему. Множественным инфарктам способствовала и выявленная тромбофилия. Возможное сочетание патогенетических факторов развития инфарктов головного мозга следует учитывать при прогнозировании осложнений ЛТ.

Ключевые слова: акромегалия, лучевая терапия, множественные инфаркты ствола головного мозга, синдром «запертого человека»

Заславский Л. Г., Скорнякова Е. А., Заславская О. Л., Феофанова С. Г., Ломтева Е. А., Оточкин В. В., Борисов М. В. Синдром «запертого человека» вследствие множественных инфарктов ствола головного мозга и очагов демиелинизации после лучевой терапии аденомы гипофиза с акромегалией. Ученые записки СПбГМУ им. акад. И. П. Павлова. 2018;25(3):89–95. DOI: 10.24884/1607-4181-2018-25-3-89-95.

*Автор для связи: Леонид Григорьевич Заславский, ГБУЗ «Ленинградская областная клиническая больница», 194291, Россия, Санкт-Петербург, пр. Луначарского, д. 45-49. E-mail: Doctorleonid@gmail.com.

© CC 0 Composite authors, 2018
UDC [616.432-006.55 + 616.71-007.152]:615.849-06 : 616-009.11/.14

Leonid G. Zaslavskii^{1,2*}, Evgenia A. Skorniakova¹, Oksana L. Zaslavskaia²,
Svetlana G. Feofanova¹, Elena A. Lomteva¹, Vladimir V. Otochkin¹, Michael V. Borisov¹

¹ State Budgetary Institution of Healthcare «Leningrad Regional Clinical Hospital», Russia, St. Petersburg

² Pavlov University, Russia, St. Petersburg

LOCKED-IN SYNDROME DUE TO MULTIPLE BRAIN STEM INFARCTIONS AND FOCI OF DEMYELINATION AFTER RADIATION THERAPY OF PITUITARY ADENOMA WITH ACROMEGALY

Locked-in syndrome (LIS) is a rare neurological disorder, usually appears as a result of the pons cerebellar damage, mostly after the brain stroke. Locked-in syndrome is characterized by the paralysis of skeletal muscles (respiratory, facial, pharyngeal, lingual and muscles of the extremities). Patient is unable to speak and breath, facial expressions and voluntary movements are also impossible. Acromegaly is a disease that can be described by the increase of the growth hormone (GH) and Insulin-like growth factor (IGF-1) and develops in most cases due to the pituitary adenomas. Pituitary adenoma (PA) can be treated by neurosurgical techniques, pharmaceutical and radiation therapy (RT). We present a clinical case of 33-year-old woman with PA-caused acromegaly, that developed muscle weakness, nausea, vomit and respiratory disturbance in a 2 months after the radiation therapy. Subacute comatose state was developed in the patient. MRI of the brain revealed a multi-focal lesion of the media-basal regions on both sides, frontal corpus callosum and brain stem. Differential diagnosis included an acute demyelination (SD, PML), viral encephalitis and vasculitis. Treatment included methylprednisolone pulse therapy and plasmapheresis. The consciousness cleared up, but there was no spontaneous breathing, tetraplegia persisted. Autoimmune and infectious diseases was excluded. The homozygous mutation PAI-1-675 4G/4G was found. In this case, acromegaly induced endothelial dysfunction was the pathogenesis factor of multiple cerebral infarctions and demyelinating lesions, as well as RT and its proven pathological influence on the vascular wall and the fibrinolytic system. The revealed thrombophilia was also a factor of multiple cerebral infarctions. A Potential combination of pathogenic factors in the development of cerebral should be taken into account in predicting complications of RT.

Keywords: acromegaly, radiation therapy, multiple brain stem infarctions, Locked-in syndrome

Zaslavskii L. G., Skorniakova E. A., Zaslavskaya O. L., Feofanova S. G., Lomteva E. A., Otochkin V. V., Borisov M. V. Locked-in syndrome due to multiple brain stem infarctions and foci of demyelination after radiation therapy of pituitary adenoma with acromegaly. *The Scientific Notes of Pavlov University*. 2018;25(3):89–95. (In Russ.). DOI: 10.24884/1607-4181-2018-25-3-89-95.

*Corresponding author: Leonid G. Zaslavskii, Leningrad Regional Clinical Hospital, 45-49 Lunacharskogo street, St. Petersburg, Russia, 194291. E-mail: Doctorleonid@gmail.com.

ВВЕДЕНИЕ

Синдром «запертого человека» (СЗЧ) является редким неврологическим расстройством, обычно возникающим в результате поражения моста мозга, чаще всего вследствие инсульта. Другие состояния, которые могут вызывать СЗЧ, включают нейроинфекцию, опухоли, демиелинизацию, невропатии, боковой амиотрофический склероз и др. Любое из вышеперечисленных состояний может привести к полному разрушению всех моторных волокон, проходящих из двигательной коры к двигательным ядрам черепных нервов и мотонейронам спинного мозга. Вследствие этого возникает паралич скелетных мышц, который включает дыхательные мышцы, лицевые, глотки, языка, а также конечностей, т. е. утрачивается способность к речи, мимике, произвольным движениям, дыханию. Сохранены только движения глаз, моргание. Сознание и чувствительность не нарушены. G. Bauer et al. (1979) [2] описали три категории СЗЧ:

1) полный СЗЧ: квадриплегия и анартрия. Нет движения глаз;

2) классический СЗЧ: сохраненное вертикальное движение глаз и мигание;

3) неполный СЗЧ: восстановление некоторых произвольных движений в дополнение к движению глаз.

Акромегалия — заболевание, при котором наблюдается повышение уровня гормона роста (GH), инсулиноподобного фактора роста 1 (IGF-1), и развивается в большинстве случаев при аденомах гипофиза. Аденома гипофиза — это доброкачественная железистая опухоль, которая чаще всего возникает из клеток передней доли гипофиза, отвечающей за выработку гормонов, регулирующих многие важные функции организма. Клиническое состояние связано с широким спектром осложнений и сопутствующих заболеваний, таких как органомегалия, скелетные деформации вместе со вторичной артропатией, сахарным диабетом, артериальной

гипертензией, а также неврологическими осложнениями, такими как туннельные невропатии [3].

Лечение аденомы гипофиза:

1) медикаментозное лечение: применяется препарат Парлодел (Бромокриптин);

2) лучевые методы: дистанционная лучевая терапия, гамма-терапия, протонная терапия, а также радиохирургический метод. Лучевые методы лечения дают хорошие результаты при небольших аденомах;

3) нейрохирургическое лечение: проводится при возникновении нарушений зрения и при осложненных аденомах (кровоизлияние в аденому, образование кисты в области аденомы). В настоящее время выполняются операции микрохирургическим трансфеноидальным способом. Оперативное лечение обычно дает хорошие результаты, особенно если размеры аденомы небольшие [4].

Осложнения лучевой терапии (ЛТ) опухолей головного мозга (ГМ) хорошо известны: к ним относятся острые радиационные эффекты, возникающие во время или сразу после курса облучения. Клинически острая энцефалопатия проявляется повышением внутричерепного давления с головной болью, тошнотой, рвотой и/или изменением психического статуса. Клиническая симптоматика часто улучшается при применении Дексаметазона, однако не ясно, влияет ли такая терапия на долгосрочный исход, а также есть ли явная польза для лечения острого радиационного отека мозга. Острая токсичность считается вторичной по отношению к радиационно-индуцированному высвобождению цитокинов и вазодилатации, что приводит к увеличению отека мозга за счет нарушения гематоэнцефалического барьера [5]. При ранних отсроченных осложнениях у пациентов может увеличиться отек и наблюдаться повышение контрастности на магнитно-резонансной томографии (МРТ) (как симптомное, так и бессимптомное), которые могут разрешиться спонтанно в течение нескольких месяцев. И острые, и ранние

отсроченные осложнения могут отвечать на терапию глюкокортикостероидами (ГКС).

Подострые реакции возникают в промежутки времени от нескольких недель до нескольких месяцев после облучения. Описан синдром сонливости, который также сопровождается изменениями на МРТ [6]. В случае возникновения подострого или раннего типа повреждения, результаты МРТ могут варьироваться от отеков мозга до увеличения размера облученной зоны.

Поздние радиационные эффекты включают изменения белого вещества, радионекроз и другие сосудистые поражения, такие как лакунарные инфаркты и паренхиматозные кальцификации [7]. Радионекроз обычно развивается от нескольких месяцев до года после облучения, но может наблюдаться уже через несколько недель. Примерно в 80 % случаев происходят в течение 3 лет после завершения ЛТ. Риск значительно возрастает с увеличением дозы облучения, размера фракции и введения химиотерапии (одновременной, либо последующей) [8].

Существуют две теории радионекроза: одна основана на радиационном повреждении кровеносных сосудов и эндотелиальных клеток, а другая — на радиационном повреждении глиальных клеток. В теории сосудистого повреждения установлено, что ЛТ повреждает эндотелиальные клетки и вызывает локальное выделение цитокинов, что приводит к увеличению проницаемости капилляров и внеклеточному отеку. Демиелинизация и другие повреждения головного мозга обусловлены повреждением малых и средних кровеносных сосудов, что, в конечном итоге, приводит к некрозу тканей в результате ишемии [9, 10]. Глиальная гипотеза предполагает, что радионекроз возникает в результате прямого повреждения глиальных клеток, в частности, олигодендроглиальных клеток. Имеются доклинические доказательства того, что олигодендроциты очень чувствительны к радиации и после их разрушения происходит демиелинизация [11, 12].

Еще одной перспективной теорией, получившей признание в последние годы, является роль иммунного ответа хозяина и воспалительных цитокинов [13]. Известно и другое воздействие радиации на мозг, такое как расстройство фибринолитической системы, вносящее свой вклад в развитие лучевых некрозов [14].

КЛИНИЧЕСКОЕ НАБЛЮДЕНИЕ

Приводим собственное наблюдение.

Больная П. И., 33 лет, поступила в ГБУЗ «Ленинградская областная клиническая больница» (ЛОКБ) в Отделение реанимации и интенсивной терапии № 2 11.01.2018 г., переводом из Кингисеппской РБ в крайне тяжелом состоянии, без сознания, на искусственной вентиляции легких (ИВЛ). Из анамнеза известно, что с 2007 г. наблюдается у эндокринолога по поводу СТГ-продуцирующей макроаденомы

гипофиза. 01.04.2008 г. выполнено трансфеноидальное тотальное удаление аденомы гипофиза. Терапию аналогами соматостатина не получала. В марте 2017 г. при МРТ зафиксирован продолжающийся рост макроаденомы с вовлечением левого кавернозного синуса. В мае 2017 г. находилась на Эндокринном отделении, где при обследовании были исключены вторичная надпочечниковая недостаточность и вторичный гипотиреоз, выявлена активность аромегалического синдрома. Выписана с рекомендациями лечения аналогами сандостатина.

С 04.09 по 17.10.2017 г. находилась в Радиологическом отделении ЛОКБ для проведения дистанционной лучевой терапии опухоли гипофиза. Подготовка к облучению включала КТ-топометрию в положении укладки с использованием фиксирующих устройств (термопластической маски). Процедура оконтуривания опухоли и критических структур, 3D-дозиметрический расчет произведен на планирующей системе ХЮ. Планируемый объем (РТV) сформирован путем отступа от опухоли 0,5 см во все стороны. Конформная дистанционная лучевая терапия (ДЛТ) проведена на линейном ускорителе электронов, граничной энергией 6 МэВ, с 3 полями:

∠0° S 4,5×4,5 см;

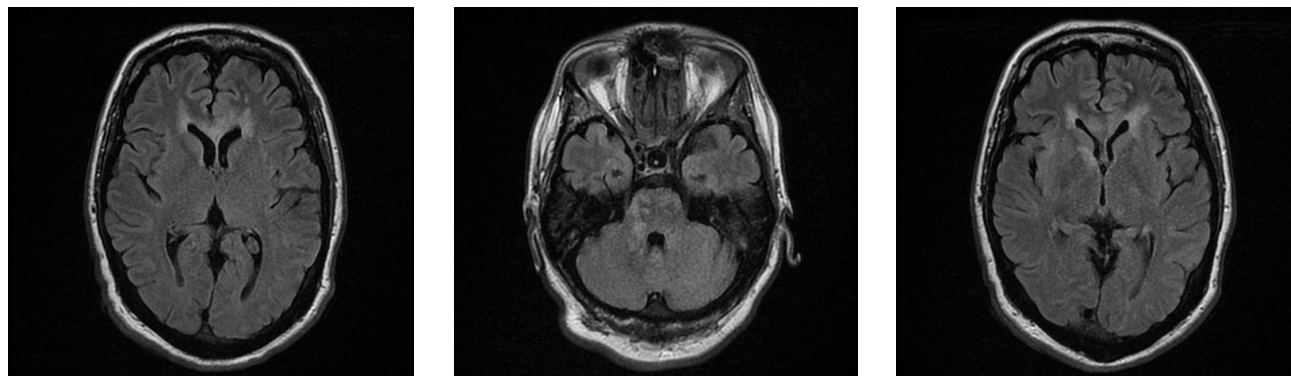
∠95° S 4,5×4,0 см;

∠270° S 4,5×4,0 см с использованием фиксирующих устройств.

Проведено 25 сеансов 5 раз в неделю, РОД 2,0 Гр, СОД 50,0 Гр. Доза на критические структуры ограничена на гистограмме доза-объем: хиазма 100 % объема получила за один сеанс 2,0 Гр, за весь курс лечения — 50,0 Гр, ствол мозга 20 % объема — получил за один сеанс 1,10 Гр (за 25 сеансов 27,5 Гр), 100 % объема — за один сеанс 0,60 Гр (0,6 Гр·25 = 15,0 Гр за 25 сеансов). Негативных реакций во время лечения не отмечено, лучевые реакции не выражены. Выпадения волос в проекции полей облучения, тошноты, рвоты за весь период лечения не было.

После выписки пациентка чувствовала себя хорошо. В ноябре 2017 г. осмотрена эндокринологом по месту жительства, для выписки рецепта на Октреотид Депо. Указаний на наличие у больной пангипопитуитаризма в амбулаторной карте нет, заместительной гормональной терапии не получала. С середины декабря 2017 г. пациентка отмечала прогрессирующее нарастание выраженной слабости, тошноты, рвоты. По скорой помощи госпитализирована в Кингисеппскую РБ, где развилась дыхательная недостаточность, оглушение. При рентгенографии легких — правосторонний ателектаз, правосторонняя полисегментарная пневмония. Начата антибиотикотерапия, переведена на ИВЛ. 06.01.2018 г. получила 1 инъекцию Октреотида Депо 20 мг в/м, начата терапия Дексаметазоном 12 мг/сут. В связи с нарастанием тяжести переведена в ЛОКБ.

При поступлении в ЛОКБ состояние крайне тяжелое, ИВЛ, кома — сознание отсутствует, тоталь-



МР-томограммы. T2 Flair, аксиальная плоскость. Множественные очаги с тенденцией к слиянию в перивентрикулярных отделах обеих лобных долей, в стволе и на уровне базальных ядер
 MRI. T2-FLAIR, axial view. Multiple foci with a merge tendency in the periventricular regions of the both frontal lobes, in the brain stem and basal ganglia

ная мышечная гипотония и арефлексия. В клиническом анализе крови умеренный лейкоцитоз до $13,9 \cdot 10^9$, СРБ — 77,5 нг/мл, прокальцитонин — 0,51, креатинин — 55,1 мкмоль/л, умеренное повышение трансаминаз (АЛТ — до 109,7, АСТ — до 168,8) — установлен стеатогепатоз смешанного генеза, минимальной степени активности. Выполнена КТ органов грудной клетки: множественная полисегментарная инфильтрация правого легкого с тенденцией к слиянию, ателектаз нижней доли правого легкого, гиповентиляционные ателектазы левого легкого, полная обструкция правого нижнедолевого бронха. ФБС — признаки эндобронхита с гнойным компонентом. При выполнении КТ головного мозга и ДС БЦА патологии не выявлено. Начата многокомпонентная антибиотикотерапия (Бакперазон, Ванкомицин), метаболическая терапия. Продолжалась заместительная гормональная терапия гидрокортизоном 100–200 мг/сут.

АКТГ — 14,9 пг/мл (норма), кортизол крови (утром) — 790 нмоль/л (норма) ТТГ — 0,38 мкМЕ/мл (норма), $T_{4_{св}}$ — 14,1 пмоль/л (норма), ИФР 1 — 283,4 (норма для данной возрастной категории), гликированный гемоглобин — 6,36% — нарушение толерантности к глюкозе. С-реактивный белок — 89,4 мг/л. Ликвор — криптококк отр. С 12.01.2018 г. установлена трахеостома, в дальнейшем проведена смена антибиотикотерапии согласно установленной чувствительности. Тяжесть состояния объяснялась острыми респираторными нарушениями, острой церебральной патологией. Вторичная надпочечниковая недостаточность и вторичный гипотиреоз по данным гормонального обследования были исключены. Активности акромегалического синдрома на фоне лечения аналогами сандостатина не было, о чем свидетельствовал нормальный уровень ИФР1 (в дополнительном введении аналогов сандостатина пациентка не нуждалась). С 12.01.2018 г. у больной появились элементы сознания, но сохранялась тетраплегия. Выполнена МРТ шейно-грудного отдела позвоночника — без патологии.

На серии МР-томограмм головного мозга (13.01.2018 г.) получены изображения суб- и супратенториальных структур. Срединные структуры не смещены. Желудочки обычных форм и размеров. Субарахноидальные пространства не расширены. В медиобазальных отделах височных долей, в островках с обеих сторон, в передних отделах мозолистого тела и перивентрикулярно, в стволе головного мозга визуализируются множественные разнокалиберные очаги и участки гиперинтенсивного МР-сигнала на T2 и T2 FLAIR ВИ. Гипофиз в размерах не увеличен. Заключение: МР-картина многоочагового поражения медиобазальных отделов обоих полушарий головного мозга передних отделов мозолистого тела и ствола головного мозга. Дифференциальный диагноз включает острую демиелинизацию (SD, PML), вирусный энцефалит и васкулит (рисунок).

При исследовании цереброспинальной жидкости: белок — 0,84 г/л, цитоз — $8,0 \cdot 10^6$ /л, эритроциты — $3000 \cdot 10^6$ /л, (возможна примесь крови), т. е. с большой вероятностью исключена инфекционная природа поражения головного мозга. Кроме того, исключена бактериально-вирусная инфекция по данным ПЦР-диагностики крови ликвора, включая микобактерии туберкулезного комплекса, вирус Эпштейн — Барра, цитомегаловирус, простой герпес 1-го и 2-го типа, токсоплазму, боррелии, клещевой энцефалит, вирус ветряной оспы, вирус герпеса 6-го типа.

Учитывая то, что в большей степени складывалось впечатление об аутоиммунной (демиелинизирующей) патологии, была назначена пульс-терапия Метилпреднизолоном 1000 мг в/в в 6 дней, проведен плазмообмен с удалением 3100,0 мл плазмы, замещением 300 мл альбумина и 850 мл свежезамороженной донорской плазмы.

На фоне этой терапии (в сочетании с антибактериальной и улучшающей микроциркуляцию) состояние несколько улучшилось — прояснилось сознание, появились движения глаз, однако сохранялась плегия в конечностях, мимических мышцах,

в языке, отсутствовало самостоятельное дыхание. Повторно выполнена МРТ головного мозга.

На серии контрольных МР-томограмм головного мозга (22.01.2018 г.) в сравнении с МР-данными от 13.01.2018 г. отмечается некоторая положительная динамика за счет уменьшения перифокального отека вокруг очагов демиелинизации в передних отделах мозолистого тела, в медиобазальных отделах обоих полушарий головного мозга, в стволе головного мозга. Некоторые очаги уменьшились в размерах (в продолговатом мозге), контуры их стали четче, снизилась интенсивность МР-сигнала от них на T2 ВИ и DWI. Заключение: МР-картина множественных очагов демиелинизации в сочетании с очагами ишемических изменений (в продолговатом мозге). Вероятно, изменения обусловлены лучевым повреждением мозговой ткани. Умеренная положительная динамика от 13.01.2018 г. за счет уменьшения перифокального отека. На серии контрольных МР-томограмм головного мозга (29.01.2018 г.) в сравнении с предыдущими МР-данными от 22.01.2018 г. — без заметной динамики: сохраняются прежней формы, количества и расположения множественные очаги и участки гиперинтенсивного МР-сигнала на T2 и DWI ВИ в передних отделах мозолистого тела, в медиобазальных отделах обоих полушарий головного мозга, в стволе головного мозга. Некоторые участки слабо накапливают контрастное вещество — на уровне передних отделов мозолистого тела, в медиобазальных отделах височных долей и гиппокампах, в стволе головного мозга, паттерн накопления — периферический. В остальном — без динамики. Заключение: представление о природе изменений прежние — МР-картина множественных очагов демиелинизации в сочетании с очагами ишемических изменений. Вероятно, изменения обусловлены лучевым повреждением мозговой ткани. Без заметной динамики от 22.01.2018 г.

По данным МР-ангиографии артерий Виллизиева круга: гемодинамически значимых сужений, патологической извитости или петлеобразования, а также артериовенозных мальформаций и артериальных аневризм визуализируемых артерий не выявлено. Калибр крупных стволов визуализируемых сосудов заметно не изменен, общий сосудистый рисунок обеднен за счет плохой визуализации мелких сосудов.

Ретроспективно проанализированы более ранние результаты МРТ до лучевой терапии: неоднократно выполнялась МРТ хиазмально-селлярной области для контроля зоны оперативного вмешательства после транссфеноидального удаления аденомы гипофиза. На МР-изображениях после оперативного вмешательства (17.03.2017 г.) визуализировалась остаточная ткань опухоли в левом кавернозном синусе без сдавления сифона левой внутренней сонной артерии. При МРТ-исследовании,

выполненном через 2 месяца после лучевой терапии (26.12.2017 г.), отмечается умеренное уменьшение размеров остаточной опухоли в левом кавернозном синусе. В зоне сканирования определяются немногочисленные очаги до 14 мм, с четкими ровными контурами, гипоинтенсивным МР-сигналом на T1 ВИ, гиперинтенсивным на T2 ВИ, с локализацией в перивентрикулярных отделах обеих лобных долей, в Варолиевом мосту и валике мозолистого тела. На МРТ головного мозга в динамике через две недели (13.01.2018 г.) отмечается появление дополнительных очагов с формированием зон перивентрикулярно и субкортикально в обеих лобных долях, в медиобазальных отделах височных долей, в кортикальных отделах островковых долей, в Варолиевом мосту, ножках мозга и в продолговатом мозге. При повторном исследовании через неделю (29.01.2018 г.) отмечается уменьшение отдельных очагов без появления дополнительных. На постконтрастных изображениях отдельные очаги демонстрируют слабоинтенсивное накопление контрастного вещества.

При анализе МРТ-изображений, в ходе дифференциально-диагностического процесса, рассматривалось инфекционное поражение, но исключено из-за отсутствия перифокального отека вокруг очагов и зон, а также масс-эффекта. МР-картина характерна для лучевого некроза, поскольку он предполагает наличие очагов, а иногда и полостей с интенсивным накоплением контрастного вещества. Очаги и зоны, выявленные по результатам МРТ, трактовались как очаги демиелинизации, постишемические изменения или проявления ангиопатии, вероятно, возникшие после проведенной лучевой терапии. Каких-либо специальных обследований для уточнения характера очагов демиелинизации не проводилось.

Таким образом, сложилось впечатление о смешанном характере поражения головного мозга — в большей степени ишемического, но полностью не исключался и демиелинизирующий механизм.

Для исключения или подтверждения демиелинизирующего заболевания ЦНС проведено иммунологическое исследование крови и ликвора. В ЦСЖ — 0,09 в итоге не обнаружены: антитела к NMDA-глутаматному рецептору, антитела к аквапину-4, антинуклеарный фактор на клеточной линии HEp-2 с определением 6 типов свечения, антитела к цитоплазме нейтрофилов с определением типа свечения. Выявлен поликлональный IgG в ликворе и поликлональный IgG в сыворотке крови (1 тип синтеза), свободные лямбда-цепи — 0,09 мкг/мл (при норме 0–0,1), свободные каппа-цепи в ЦСЖ — 0,10 мкг/мл (при норме 0–0,5), т. е. с большой долей вероятности были исключены рассеянный склероз, болезнь Шильдера, нейрооптикомиелит, аутоиммунный энцефалит с антителами к NMDA-рецептору. Тем более что драматического эффекта от пульс-терапии ГКС и плазмообмена не было.

Через 30 дней после госпитализации в ЛОКБ — больная в полном сознании, ИВЛ, сохранены движения глаз в стороны, отсутствуют движения мимических мышц, языка, минимально сгибает левую ногу в коленном суставе, возможны незначительные (до 10 %) повороты головы.

ОБСУЖДЕНИЕ

Как известно, суммация патогенетических факторов может приводить к развитию гораздо более выраженного патологического процесса, чем в случае действия отдельно взятого фактора. В данном случае патогенетическими механизмами развития множественных инфарктов и очагов демиелинизации выступили как сама акромегалия в сочетании с сахарным диабетом, приводящие к эндотелиальной дисфункции, так и лучевая терапия с ее доказанным патологическим воздействием на сосудистую стенку и фибринолитическую систему [1, 4]. Третьим патогенетическим фактором послужила выявленная тромбофилия. Кроме того, существует прямое доказанное повреждающее действие ЛТ на олигодендроциты с развитием очагов демиелинизации. Например, недавно описаны случаи острого демиелинизирующего процесса головного мозга у пациентов, получавших лучевую терапию по поводу глиом (через 2–4 месяца) и у которых в анамнезе были эпизоды острой демиелинизации (поперечный миелит и дебют рассеянного склероза) [15]. У нашей пациентки на снимках МРТ, выполненной до лучевой терапии, определялись очаги демиелинизации, которые, скорее, можно считать «сосудистыми», но нельзя полностью исключить и аутоиммунный демиелинизирующий характер поражения (в частности, рассеянный склероз (РС), учитывая локализацию очагов в типичных для РС областях, в том числе и в мозолистом теле). Однако при иммунологическом исследовании был выявлен первый вариант синтеза иммуноглобулинов (наличие поликлональных IgG) в крови и в ликворе. Тем самым, с большой долей вероятности (приблизительно 80 %), РС исключается. Поскольку сроки исследования составляют примерно неделю, а массивный демиелинизирующий процесс не исключался и больная находилась в коме, то была проведена пульс-терапия Метилпреднизолоном, а также плазмаобмен с незначительным положительным эффектом — уменьшилась степень оглушения, появились движения глаз. Ранее C. Sievers et al., 2009 г. [16], в своем исследовании с использованием МРТ показали, что у пациентов с акромегалией наблюдаются нарушения макроскопической структуры мозговой ткани, повышается риск развития нейрососудистой патологии, вероятно, из-за вторичных метаболических и сосудистых сопутствующих заболеваний с появлением очагов поражения белого вещества. Кроме того, поражение было более выражено в подгруппе с более высоким уровнем гормонов. Авторы не исклю-

чают, что соматостатин и инсулиноподобный фактор роста 1 (IGF-1) повышают восприимчивость к ишемии различными механизмами, например, путем уменьшения потенциала ремиелинизации.

Другой важной причиной развития множественных инфарктов, на наш взгляд, была выявленная, к сожалению, поздно, тромбофилия. У пациентки обнаружена мутантная гомозигота *PAI-1-675 4G\4G*, что определяет снижение фибринолитической активности крови и склонность к гиперкоагуляции.

Ингибитор активаторов плазминогена-1 (Plasminogen Activator Inhibitor-1, *PAI-1*) является основным антагонистом тканевого активатора плазминогена (Tissue Plasminogen Activator, tPA) и урокиназы (uPA), которые, в свою очередь, активируют плазминоген, способствующий фибринолизу (растворению тромба). Если концентрация *PAI-1* в крови повышается, то уменьшается активность противосвертывающей системы, что приводит к повышению риска тромбозов. Ген *PAI-1*, который называется *PLANH1*, находится на длинном плече седьмой хромосомы (7q21.3-q22). Главный полиморфизм гена был выявлен в промоторной (регуляторной) области и известен как полиморфизм 4G/5G. Аллель 5G сопровождается меньшей активностью, чем аллель 4G. Поэтому у носителей аллеля 4G концентрация *PAI-1* выше, чем у носителей аллеля 5G, что приводит к повышению риска тромбообразования, а во время беременности — к повышению рисков нарушения функции плаценты и невынашиванию беременности.

Сущность полиморфизма 4G/5G заключается в следующем. Установлено, что в промоторной области гена *PAI-1* есть участок, который может содержать последовательность либо из 4 оснований гуанина (4G), либо из 5 оснований гуанина (5G). Это является классическим примером полиморфизма по типу «инсерция/делеция» (INS/DEL). Поскольку у человека имеется 2 экземпляра каждого гена (один от матери, один от отца), в популяции возможны 3 варианта генотипа: 5G/5G, 5G/4G, 4G/4G. Оказалось, что в крови людей, имеющих вариант 4G/4G, концентрация *PAI-1* значительно выше, чем у людей, имеющих варианты 5G/5G и 5G/4G. Оказалось также, что вариант 4G/4G предрасполагает не только к повышению риска тромбозов, но к ожирению и повышению уровня холестерина [17]. У лиц — носителей гомозиготной формы 4G/4G-мутации — также отмечается повышение количества функциональной активности тромбоцитов и, как следствие, снижение фибринолитической активности. В настоящее время гомозиготная форма 4G/4G гена *PAI-1* обнаруживается у 82–85 % женщин с привычным невынашиванием беременности. В то же время M. L. van Goor et al., 2005 г. [18], не нашли сильной связи между исходами и полиморфизмом *PAI-1* 4G / 5G и уровнями антигена *PAI-1*.

ЗАКЛЮЧЕНИЕ

Возможность развития постлучевых энцефалопатий тревожит как пациентов, получающих ЛТ, так и радиологов. Данное наблюдение показывает необходимость углубленного обследования больных перед ЛТ, включая выявление генетических факторов, способствующих тромбофилии, уточнение характера очагов выявленной демиелинизации с применением иммунологических тестов для своевременной диагностики возможных аутоиммунных заболеваний и минимизации потенциальных ишемических и демиелинизирующих процессов.

Конфликт интересов

Авторы заявили об отсутствии потенциального конфликта интересов.

Conflict of interest

Authors declare no conflict of interest.

ЛИТЕРАТУРА

1. Красильникова Л. А., Тютин Л. А. Ультразвуковая диагностика ангиопатий при противоопухолевой терапии // *Вопр. онкол.* – 2003. – Т. 49, № 5. – С. 595–600.
2. Bauer G., Gerstenbrand F., Rimpl E. Varieties of the locked-in syndrome // *J. Neurol.* – 1979. – № 221 (2). – P. 77–91.
3. Systemic complications of acromegaly: epidemiology, pathogenesis, and management / A. Colao, D. Ferone, P. Marzullo, G. Lombardi // *Endocr. Rev.* – 2004. – № 25. – P. 102–152. Doi: 10.1210/er.2002-0022.
4. Molitch M. E. Diagnosis and Treatment of Pituitary Adenomas: A Review // *JAMA.* – 2017. – № 317 (5). – P. 516–524.
5. Amanda J. Walker, Jake Ruzevick, Ashkan A. Malayeri et al. Postradiation imaging changes in the CNS: how can we differentiate between treatment effect and disease progression? // *Future Oncol.* – 2014. – № 10 (7). – P. 1277–1297.
6. Freeman J. E., Johnston P. G., Voke J. M. Somnolence after prophylactic cranial irradiation in children with acute lymphoblastic leukaemia // *Br. Med. J.* – 1973. – № 4 (5891). – P. 523–525.
7. Sheline G. E., Wara W. M., Smith V. Therapeutic irradiation and brain injury // *Int. J. Radiat. Oncol. Biol. Phys.* – 1980. – № 6 (9). – P. 1215–1228.
8. Cerebral radiation necrosis following treatment of extracranial malignancies / J. P. Glass, T. L. Hwang, M. E. Leavens, H. I. Libshitz // *Cancer.* – 1984. – № 54 (9). – P. 1966–1972.
9. Leibel S. A., Sheline G. E. Tolerance of the Brain and Spinal Cord to Conventional Irradiation. – N.-Y., USA: Raven Press, 1991. – P. 211–239.
10. McDonald L. W., Hayes T. L. The role of capillaries in the pathogenesis of delayed radionecrosis of brain // *Am. J. Pathol.* – 1967. – № 50 (5). – P. 745–764.
11. Burger P. C., Boyko O. B. The pathology of central nervous system radiation injury // *Radiation Injury to the Nervous System* / eds by P. H. Gutin, S. A. Leibel, G. E. Sheline. – N.-Y., USA: Raven, 1991. – P. 191–208.
12. Kurita H., Kawahara N., Asai A. et al. Radiation-induced apoptosis of oligodendrocytes in the adult rat brain // *Neurol. Res.* – 2001. – № 23 (8). – P. 869–874.
13. Yoshii Y. Pathological review of late cerebral radionecrosis // *Brain. Tumor. Pathol.* – 2008. – № 25 (2). – P. 51–58.
14. Sawaya R. E. The fibrinolytic enzymes in the biology // *Fibrinolysis and the Central Nervous System* / eds by R. E. Sawaya. – PA, USA: Hanley & Belfus, 1990. – P. 106–126.
15. Milic M., Rees J. H. Acute demyelination following radiotherapy for glioma: a cautionary tale // *Pract. Neurol.* – 2017. – № 17 (1). – P. 35–38.
16. Sievers C., Sämann P. G., Dose T. et al. Macroscopic brain architecture changes and white matter pathology in

acromegaly: a clinicoradiological study // *Pituitary.* – 2009. – № 12 (3). – P. 177–185.

17. Sartori M. T., Wiman B., Vettore S. et al. 4G/5G polymorphism of PAI-1 gene promoter and fibrinolytic capacity in patients with deep vein thrombosis // *Thromb. Haemost.* – 1998. – № 80 (6). – P. 956–960.

18. Van Goor M. L., Gómez García E., Leebeek F. et al. The plasminogen activator inhibitor (PAI-1) 4G/5G promoter polymorphism and PAI-1 levels in ischemic stroke: a case-control study // *Thromb. Haemost.* – 2005. – № 93 (1). – P. 92–96.

REFERENCES

1. Krasil'nikova L. A., Tyutin L. A. Ultrasound diagnosis of angiopathy with anticancer therapy. *Voprosy onkologii* [Questions of Oncology], 2003, no 5, vol.49 pp. 595-6002.
2. Bauer G., Gerstenbrand F., Rimpl E. Varieties of the locked-in syndrome. *J. Neurol.* 1979;221(2):77–91.
3. Colao A, Ferone D, Marzullo P, Lombardi G (2004) Systemic complications of acromegaly: epidemiology, pathogenesis, and management. *Endocr Rev* 25:102–152. Doi: 10.1210/er.2002-0022.
4. Molitch ME. Diagnosis and Treatment of Pituitary Adenomas A Review. *JAMA.* 2017;317(5):516-524.
5. Amanda J Walker, Jake Ruzevick, Ashkan A Malayeri et al. Postradiation imaging changes in the CNS: how can we differentiate between treatment effect and disease progression? *Future Oncol.* 2014 May; 10(7): 1277–1297.
6. Freeman JE, Johnston PG, Voke JM. Somnolence after prophylactic cranial irradiation in children with acute lymphoblastic leukaemia. *Br Med J.* 1973;4(5891):523–525.
7. Sheline GE, Wara WM, Smith V. Therapeutic irradiation and brain injury. *Int J Radiat Oncol Biol Phys.* 1980; 6(9):1215–1228.
8. Glass JP, Hwang TL, Leavens ME, Libshitz HI. Cerebral radiation necrosis following treatment of extracranial malignancies. *Cancer.* 1984;54(9):1966–1972.
9. Leibel SA, Sheline GE. Tolerance of the Brain and Spinal Cord to Conventional Irradiation. Raven Press; NY, USA: 1991: 211–239.
10. McDonald LW, Hayes TL. The role of capillaries in the pathogenesis of delayed radionecrosis of brain. *Am J Pathol.* 1967;50(5):745–764.
11. Burger PC, Boyko OB. The pathology of central nervous system radiation injury. In: Gutin PH, Leibel SA, Sheline GE, editors. *Radiation Injury to the Nervous System.* Raven; NY, USA: 1991: 191–208.
12. Kurita H, Kawahara N, Asai A, Ueki K, Shin M, Kirino T. Radiation-induced apoptosis of oligodendrocytes in the adult rat brain. *Neurol Res.* 2001;23(8):869–874.
13. Yoshii Y. Pathological review of late cerebral radionecrosis. *Brain Tumor Pathol.* 2008;25(2):51–58.
14. Sawaya RE. The fibrinolytic enzymes in the biology. In: Sawaya RE, editor. *Fibrinolysis and the Central Nervous System.* Hanley & Belfus; PA, USA: 1990: 106–126.
15. Milic M, Rees JH. Acute demyelination following radiotherapy for glioma: a cautionary tale. *Pract Neurol.* 2017 Jan;17(1):35–38.
16. C. Sievers, P. G. Sämann, T. Dose, C. Dimopoulou et al. Macroscopic brain architecture changes and white matter pathology in acromegaly: a clinicoradiological study. *Pituitary.* 2009 Sep; 12(3): 177–185.
17. Sartori MT, Wiman B, Vettore S, et al. 4G/5G polymorphism of PAI-1 gene promoter and fibrinolytic capacity in patients with deep vein thrombosis. *Thromb Haemost.* 1998 Dec;80(6):956-60.
18. Van Goor ML, Gómez García E, Leebeek F, et al. The plasminogen activator inhibitor (PAI-1) 4G/5G promoter polymorphism and PAI-1 levels in ischemic stroke. A case-control study. *Thromb Haemost.* 2005 Jan;93(1):92-6. *Prog Brain Res.* 2005;150:495-511.

Дата поступления статьи 05.03.2018 г.

Дата публикации статьи 30.08.2018 г.