



В помощь клиническому врачу / Practical guidelines

© Коллектив авторов, 2017 г.
УДК 616.832.12.019.941

**Е. Р. Баранцевич^{1,2}, Д. И. Руденко¹, О. В. Посохина¹, А. А. Яковлев¹, Р. А. Гапешин^{3*},
А. Г. Смочилин^{1,3}, Е. О. Щербакова²**

¹ Федеральное государственное бюджетное образовательное учреждение высшего образования «Первый Санкт-Петербургский государственный медицинский университет имени академика И. П. Павлова» Министерства здравоохранения Российской Федерации, Санкт-Петербург, Россия

² Федеральное государственное бюджетное учреждение «Северо-Западный федеральный медицинский исследовательский центр имени В. А. Алмазова» Министерства здравоохранения Российской Федерации, Санкт-Петербург, Россия

³ Федеральное государственное бюджетное образовательное учреждение высшего образования «Санкт-Петербургский государственный университет» Министерства здравоохранения Российской Федерации, Санкт-Петербург, Россия

БОЛЕЗНЬ ХИРАЯМА. ОПИСАНИЕ КЛИНИЧЕСКОГО СЛУЧАЯ И ОБЗОР ЛИТЕРАТУРЫ

Резюме

Болезнь Хираяма представляет собой редкое неврологическое заболевание, проявляющееся в виде одностороннего или асимметричного двустороннего дистального пареза с атрофией мышц верхних конечностей. Описан клинический случай пациента, поступившего с жалобами на слабость мышц кистей и объективным наличием дистального асимметричного верхнего пареза. С учетом жалоб, клинической картины и проведенного дообследования (лабораторного исследования крови, магнитно-резонансной томографии (МРТ) шейного отдела позвоночника в нейтральном положении и положении сгибания, МРТ мышц бедер и голени и электромиографии) пациенту был выставлен диагноз «Болезнь Хираяма с асимметричным поражением верхних конечностей». Приводится обзор литературы с описанием патогенеза, клинической картины, диагностических подходов и возможностей лечения данного заболевания.

Ключевые слова: болезнь Хираяма, моноメリческая амиотрофия, магнитно-резонансная томография с флексией, электромиография

Баранцевич Е. Р., Руденко Д. И., Посохина О. В., Яковлев А. А., Гапешин Р. А., Смочилин А. Г., Щербакова Е. О. Болезнь Хираяма. Описание клинического случая и обзор литературы. Ученые записки СПбГМУ им. акад. И. П. Павлова. 2017; 24(1):79–85. DOI: 10.24884/1607-4181-2017-24-1-79-85.

* **Автор для связи:** Роман Андреевич Гапешин. ФГБОУ ВО ПСПбГМУ им. акад. И. П. Павлова Минздрава России, ул. Льва Толстого, д. 6-8, Санкт-Петербург, Россия, 197022. E-mail: gapeshin.ra@gmail.com

© Composite authors, 2017
UDK 616.832.12.019.941

**E. R. Barantsevich^{1,2}, D. I. Rudenko¹, O. V. Posokhina¹, A. A. Yakovlev¹,
R. A. Gapeshin^{3*}, A. G. Smochilin^{1,3}, E. O. Scherbakova²**

¹ Federal State Budgetary Educational Institution of Higher Education «Academician I. P. Pavlov First St. Petersburg State Medical University» of the Ministry of Healthcare of the Russian Federation, St. Petersburg, Russia

² Federal Almazov North-West Medical Research Centre

³ Saint-Petersburg State University

HIRAYAMA DISEASE. CLINICAL CASE AND A REVIEW OF LITERATURE

Abstract

Hirayama disease is a rare neurological disease with unilateral or asymmetric bilateral distal upper limb paresis and muscle atrophy. Here the authors report a clinical case of patient with weakness of cluster muscles and distal asymmetric upper paraparesis. Taking into consideration complaints, clinical presentation and performed follow-up examination (bloodwork, cervical MRI in neutral position and with flexion, MRI of lower limb muscles and electroneuromyography) the patient was diagnosed with Hirayama disease with asymmetric upper extremities. Also, there is a review of literature with pathogenesis, clinical presentation, diagnostic and treatment approaches to this disease.

Key words: Hirayama disease, monomelic amyotrophy, magnetic resonance tomography with flexion, electroneuromyography

Barantsevich E. R., Rudenko D. I., Posokhina O. V., Yakovlev A. A., Gapeshin R. A., Smochilin A. G., Scherbakova E. O. Hirayama disease. Clinical case and a review of literature. The Scientific Notes of IPP-SPSMU. 2017;24(1):79–85. DOI: 10.24884/1607-4181-2017-24-1-79-85.

* **Corresponding author:** Roman A. Gapeshin. FSBEI HE I. P. Pavlov SPbSMU MOH Russia, 6-8 L'va Tolstogo street, Saint-Petersburg, 197022 Russia. Tel: +7(931) 223-40-93. E-mail: gapeshin.ra@gmail.com

ВВЕДЕНИЕ

Болезнь Хираяма (мономелическая амиотрофия, ювенильная асимметричная спинальная сегментарная мышечная атрофия) — это редкая доброкачественная шейная миелопатия, связанная с вентральным смещением дорсального отдела дурального мешка при сгибании шейного отдела позвоночника с локальной компрессией спинного мозга и нарушением венозного оттока. Заболевание характеризуется фокальной моторной амиотрофией мышц, иннервируемых из нижних шейных сегментов спинного мозга С7, С8, Th1 [1, 2]. Данное заболевание было впервые описано Keizo Hirayama в 1959 г. под названием «ювенильная односторонняя мышечная атрофия верхней конечности» [3]. Термин «мономелическая амиотрофия» был введен Gourie-Devi et al. в 1984 г. [4]. Болезнь Хираяма (БХ) является редкой патологией, всего в литературе описано около 1500 случаев данного заболевания. Наибольшее количество больных описано в Японии и других азиатских странах. Отдельные случаи отмечаются в Европе и Северной Америке [5]. Дебют БХ чаще происходит в возрасте от 15 до 25 лет, мужчины страдают в 7 раз чаще женщин, что связывают с более интенсивным ростом и изменением антропометрических параметров после периода полового созревания [6]. После прогрессирования клинической симптоматики на протяжении 3–5 лет течение БХ, как правило, стабилизируется, однако степень инвалидизации может быть различной [7].

ОПИСАНИЕ КЛИНИЧЕСКОГО СЛУЧАЯ

Пациент Л., этнический осетин, в середине 2011 г. в возрасте 17 лет впервые отметил появление слабости в кистях рук при сильной физической нагрузке. В августе 2012 г. ему был выставлен диагноз «Двусторонняя плечевая плексопатия

с поражением нижнего ствола плечевого сплетения (паралич Дежерина — Клюмпке) с умеренно выраженным дистальным парапарезом вследствие тракционного воздействия». По данным МРТ шейного отдела позвоночника от 26.07.2012 г., очаговых изменений и объемных образований спинного мозга выявлено не было. В 2012–2013 гг. пациент отметил похудание мышц кистей. По результатам ЭНМГ от 11.06.2013 г. были выявлены признаки, свидетельствующие о поражении мотонейронов спинного мозга на уровне шейного отдела, при игольчатом исследовании обнаружены выраженные реиннервационные изменения на фоне текущей денервации. Ультразвуковое исследование (УЗИ) левого плечевого сплетения от 13.06.2013 г.: выявлены атрофия и участки изменения морфоструктуры мышц, дифференцировка мышечных волокон сглажена, эхогенность повышена, что может свидетельствовать о денервационном процессе. УЗИ левого локтевого нерва от 13.06.2013 г.: на уровне кубитального канала определяются незначительные изменения морфоструктуры нерва в виде сглаженности дифференцировки нервных волокон, гиперэхогенности оболочки нерва. УЗИ лучевого и срединного нервов слева от 13.06.2013 г.: патологических изменений не выявлено. 11.10.2016 г. был консультирован неврологом: был выставлен диагноз «Спинальная мышечная атрофия» и рекомендовано исследование по нервно-мышечной панели. 28.11.2016 г. в возрасте 22 лет пациент Л. поступил на отделение неврологии № 2 клиники НИИ неврологии ПСПбГМУ им. акад. И. П. Павлова с жалобами на слабость в кистях рук, слегка усиливающуюся при низкой температуре окружающего воздуха, дрожание рук после физической нагрузки, тянущую боль в руках при опускании их вниз.

Объективно на момент госпитализации: сознание ясное. Психотические, эмоциональные и интеллектуально-мнестические нарушения не выявлены. Черепные нервы: гемианопсии нет. Зрачки правильной формы, среднего диаметра, $D=S$. Реакция зрачков на свет (прямая и содружественная) живая, симметричная. Движения глазных яблок в полном объеме. Диплопии нет. Нарушений чувствительности на лице не выявлено. Лицо симметрично. Речь не нарушена. Дисфагии, дисфонии нет. Язык по средней линии. *Uvula* по средней линии. Мягкое небо подвижно, глоточные рефлексы живые. Симптомы орального автоматизма отрицательные. Двигательная система: сила мышц дистальных отделов верхних конечностей слева до 3 баллов, справа — до 3,5 балла. Сила остальных мышц — 5 баллов. Сухожильные рефлексы: с верхних конечностей: карпо-радиальные, бицепс- и трицепс-рефлексы $S=D$, снижены; с нижних конечностей — $S=D$, коленные снижены, ахилловы снижены. Патологических кистевых знаков не выявлено. Патологических стопных знаков не выявлено. Тонус мышц снижен

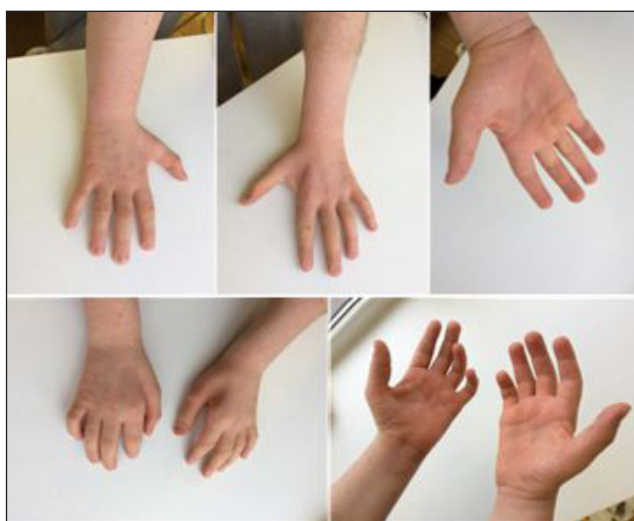

Рис. 1. Атрофические изменения кистей рук
Fig. 1. Wasting of small muscles of both hands

верхних конечностях, в нижних конечностях не изменен. Атрофия мышц кистей и предплечий (рис. 1). Экстрапирамидная система: нерегулярный тремор 1-го, 2-го, 3-го пальцев рук при их разгибании. Чувствительность: убедительных данных за нарушения чувствительности не получено. Координация: пальце-носовую пробу выполняет с мимопопаданием D=S, пяточно-коленную пробу выполняет удовлетворительно D=S. В позе Ромберга устойчив. Менингеальные знаки не выявлены.

Клинический анализ крови, общий анализ мочи — без особенностей. Было выявлено небольшое повышение уровня креатинкиназы — 274 Е/л (норма: 30–200 Е/л), легкое снижение уровня миоглобина — 15,9 нг/мл (норма: 17,4–106,0 нг/мл), значение аланинаминотрансферазы на верхней границе нормы — 42 Е/л (норма: 10–40 Е/л) и уменьшение содержания фолиевой кислоты в крови — 9,7 нмоль/л (норма: более 14,9 нмоль/л). Концентрации IgA, IgM, IgG в крови — в пределах нормы. С учетом клинической картины, данных лабораторных и инструментальных исследований была заподозрена БХ и рекомендовано проведение повторного ЭНМГ верхних конечностей, МРТ мышц бедер и голени, а также МРТ шейного отдела позвоночника в положении сгибания.

ЭНМГ от 05.12.2016 г.: убедительных данных за диффузный денервационный процесс не получено. Нельзя исключить изолированное поражение двигательных нервов на руках с мультифокальным распределением.

Для исключения первичного поражения мышц было выполнено МРТ мышц бедер и голени. Заключение от 09.12.2016 г.: мышцы бедер и голени без видимых патологических изменений. МРТ шейного отдела позвоночника в нейтральном положении и в положении сгибания от 09.12.2016 г.: дорсальные протрузии межпозвоночных дисков С5-6, С6-7 до 0,2 см, незначительно суживающие межпозвоночные отверстия. Сужение позвоночного канала в передне-заднем направлении на уровне С4-7 до 11,5 мм (рис. 2).

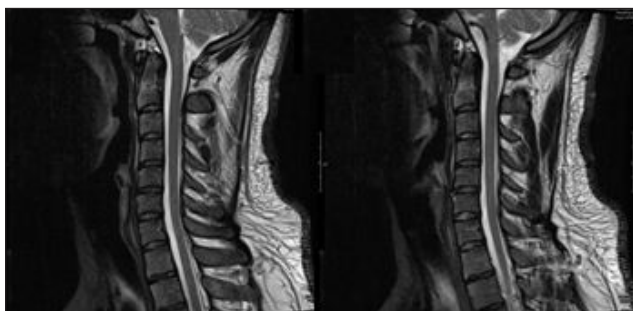


Рис. 2. МРТ шейного отдела позвоночника, сагиттальные Т2-ВИ-изображения, нейтральное положение
Fig. 2. Cervical MRI, sagittal T2-weighted images in neutral position

При сгибании определяется дополнительное сужение дурального мешка до 9 мм и отслоение его задней стенки от стенок позвоночного канала на уровне С4-6 до 2,5 мм на протяжении около 20 мм. Спинальный мозг без видимого очагового поражения с неотчетливыми атрофическими изменениями на уровне С5-6 (толщина спинного мозга на данном уровне — 5 мм, на уровне С3-4 — 6 мм) (рис. 3).

По результатам обследования и согласно общепринятым диагностическим критериям пациенту был установлен диагноз: «Болезнь Хираяма с асимметричным поражением верхних конечностей».

На отделении пациенту проводилась комплексная консервативная терапия: витаминотерапия, нейрометаболическая терапия, кинезиотейпирование кистей, курс занятий лечебной физкультурой индивидуально, курс физиотерапии (амплипульстерапия на шейный отдел позвоночника, электростимуляция кистей), курс иглорефлексотерапии. На фоне проводимой терапии пациент отметил улучшение общего состояния, увеличение объема движений в левой руке.

ОБСУЖДЕНИЕ И ОБЗОР ЛИТЕРАТУРЫ

БХ является sporadическим заболеванием, однако существуют описания и семейных случаев. Sobue et al. в 1978 г., исследуя 71 случай БХ, выявили одного пациента, у которого отец имел схожие с ним клинические симптомы [8]. Учеными E. Andreadou et al. была описана греческая семья, часть членов которой, мужского и женского пола, страдали от мышечной слабости в одной или двух верхних конечностях. Таким образом, патология передавалась по аутосомно-доминантному типу наследования. Заболевание удовлетворяло критериям БХ, а отрицательный результат генетического тестирования на спинальную мышечную атрофию V типа лишь подтвердил диагноз БХ [9]. Пациент Л. не имел семейного анамнеза БХ, и в ряду поколений его семьи не отмечалось схожих симптомов. В 1982 г. Hirayama et al. было проведено первое аутопсийное исследование пациента с ти-

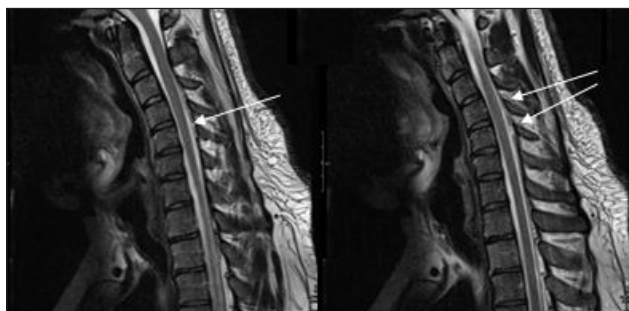


Рис. 3. МРТ шейного отдела позвоночника, сагиттальные Т2-ВИ-изображения, положение сгибания
Fig. 3. Cervical MRI, sagittal T2-weighted images with cervical flexion

пичной клинической и электрофизиологической картиной БХ, умершего от рака легкого. Макроскопически определялось уплощение спинного мозга в передне-заднем направлении на уровне С7-8 и истончение передних канатиков на уровне С5-6 и С8-Th1 с двух сторон. Микроскопически на уровне С5-Th1 выявлялись дегенеративные изменения передних рогов спинного мозга в виде уменьшения количества нервных клеток, уменьшения их в размере, накопления липофусина, хроматолиза, астроглиоза при интактности задних рогов и белого вещества [10]. Ряд авторов указывает на большую концентрацию иммуноглобулина Е в крови у пациентов с БХ. Больные с высоким уровнем IgE в крови, как правило, имеют бóльшую степень инвалидизации, чем с меньшим содержанием иммуноглобулинов [11, 12]. М. Osoegawa et al. провели цитофлуориметрический анализ крови группы пациентов с БХ и обнаружили увеличенное количество CD4+ - Т-хелперов 2 типа с увеличенной продукцией ими интерлейкина-4 (ИЛ-4) и сниженным количеством внутриклеточного IFN- γ . ИЛ-4 индуцирует аллергическое асептическое воспаление и сдвиг IgM на IgE, стимулирует синтез эотаксина. Запускаемая ИЛ-4 и управляемая IgE активация тучных клеток может оказывать негативное влияние на нейроны спинного мозга, или, с другой стороны, ИЛ-4 может индуцировать выработку антинейрональных антител, способных повреждать мотонейроны передних рогов. IgE-зависимая активация тромбоцитов с последующей их агрегацией, а также выброс гистамина, ведущий к артериальному спазму, повышают риск сердечно-сосудистых заболеваний [13]. Индийские ученые D. Vibha et al. исследовали возможность ассоциации персистирующей вирусной инфекции при БХ. Проводился анализ крови на вирусы, способные поражать клетки передних рогов спинного мозга, такие как полиовирусы 1-го, 2-го и 3-го типов, вирус Западного Нила, вирус иммунодефицита 1-го и 2-го типа и вирус японского энцефалита, однако связи между инфекционным поражением и БХ выявлено не было [7]. Лабораторные показатели в крови, моче и ликворе у пациентов с БХ, как правило, в пределах нормы, возможно легкое повышение концентрации креатинкиназы и печеночных трансаминаз в крови [4, 8, 14], что наблюдалось и в описываемом клиническом случае. Клиническими диагностическими критериями БХ [2, 14 – 18] являются:

1) слабость и атрофия, преимущественно в миотомах С7, С8, Th1 в одной верхней конечности (около 90 % случаев), или асимметричное поражение обеих верхних конечностей. Крайне редко встречается и симметричное поражение верхних конечностей;

2) развитие клинической симптоматики до 25–28 лет. Средний возраст начала заболевания составляет 18–19 лет;

3) быстрое начальное прогрессирование болезни в течение 1–5 лет, а затем стабилизация симптоматики;

4) нерегулярный тремор в пораженной верхней конечности, который чаще возникает при разгибании пальцев кисти;

5) временное усиление мышечной слабости при низкой температуре окружающей среды;

6) отсутствие нарушений чувствительности, патологических пирамидных симптомов, поражения нижних конечностей;

7) исключение других заболеваний с похожей клинической картиной: синингомиелии, новообразований спинного мозга, аномалий шейного отдела позвоночника, травм, инфекционного поражения и иных нозологий.

Представленный клинический случай пациента Л. удовлетворял данным клиническим критериям БХ: асимметричное вовлечение верхних конечностей, появление первых симптомов заболевания в 17 лет, прогрессирование болезни в течение двух лет, наличие нерегулярного тремора 1-го, 2-го, 3-го пальцев рук при их разгибании, небольшое усиление слабости в кистях при низкой температуре окружающей среды, отсутствие нарушений чувствительности, патологических кистевых и стопных пирамидных знаков и поражения нижних конечностей. В 1989 г. Tokumaru классифицировал нарушения повседневной активности при БХ [19] по трем степеням тяжести: 1-я степень тяжести — сила в пораженной руке на 50 % и более соответствует силе интактной руки, или имеется атрофия рук легкой степени, практически не влияющие на повседневную активность; 2-я степень тяжести — сила в пораженной руке составляет 30–50 % силы интактной руки, или имеется умеренная атрофия мышц рук, умеренно оказывающие влияние на повседневную деятельность; 3-я степень тяжести — сила в пораженной руке составляет менее 30 % от силы интактной руки, или присутствует атрофия мышц рук тяжелой степени, значительно ухудшающие навыки самообслуживания пациента. С учетом наличия атрофий мышц кистей и предплечий, сниженной силы в дистальных отделах рук, умеренно влияющих на повседневную деятельность, пациенту Л. была выставлена вторая степень тяжести БХ по Tokumaru.

МРТ шейного отдела позвоночника в положении сгибания является «золотым стандартом» в диагностике БХ [20]. 25° — минимально рекомендуемый угол сгибания шейного отдела позвоночника для достоверной МРТ-диагностики БХ, однако угол в 30–40° является более предпочтительным [1, 21]. Нейровизуализационными признаками БХ являются вентральное смещение задней поверхности твердой мозговой оболочки при сгибании в шейном отделе позвоночника, расширенное внутреннее позвоночное венозное сплетение при сгибании в

шейном отделе позвоночника и атрофические изменения передних рогов на уровне нижних шейных сегментов спинного мозга [20]. В нейтральном положении шейного отдела на МРТ могут определяться локальная атрофия нижних шейных сегментов спинного мозга, нарушение физиологических изгибов позвоночника, асимметричное уплощение спинного мозга в передне-заднем направлении, грушевидная форма поперечника спинного мозга, паренхиматозные изменения в нижних шейных сегментах спинного мозга (интрамедуллярная гиперинтенсивность), потеря контакта задней поверхности дурального мешка с дорсальной стенкой спинно-мозгового канала [18]. На снимках МРТ пациента Л. при сгибании в шейном отделе позвоночника определяется дополнительное сужение дурального мешка до 9 мм и отслоение его задней стенки от стенок позвоночного канала на уровне С4-6 до 2,5 мм на протяжении около 20 мм. Данная нейровизуализационная картина подтверждает диагноз БХ. Однако вентральное смещение дурального мешка при сгибании шейного отдела может происходить и у части здоровых лиц, но на меньшее расстояние [20]. Исследователи V. Lai et al. предложили использовать увеличенное соотношение расстояние вентрального смещения дурального мешка к передне-заднему диаметру спинно-мозгового канала и сниженное соотношение передне-заднего размера поперечника спинного мозга к его поперечному размеру как дополнительные количественные показатели в МРТ-диагностике БХ [20]. Расширение заднего эпидурального венозного сплетения, зачастую обнаруживаемое на МРТ при сгибании, происходит по нескольким причинам. Во-первых, наличие отрицательного давления в заднем эпидуральном пространстве за счет вентрального смещения спинного мозга. Во-вторых, нарушение венозного оттока через яремные вены при сгибании в шее и соответствующий сброс крови в заднее эпидуральное сплетение. В-третьих, за счет вентрального смещения спинного мозга происходит сдавление переднего эпидурального венозного сплетения [23]. Исследователи T. Patel et al. измерили давление в эпидуральном венозном сплетении в нейтральном положении и при сгибании шейного отдела позвоночника у пациента с подтвержденной БХ. Было обнаружено, что значимого изменения давления не происходит, и, соответственно, компрессия переднего венозного сплетения и яремных вен не является причиной расширения заднего эпидурального венозного сплетения [24]. При БХ по данным ЭНМГ определяются признаки хронического денервационного процесса (фибрилляции, фасцикуляции, высокая амплитуда до 10 мВ, полифазные потенциалы) в клинически или субклинически пораженных мышцах [18, 25]. Проведение по моторным и сенсорным нервам и сенсорные вызванные потенциалы в пределах нормы. Моторные вызванные

потенциалы отсутствуют или имеют сниженную амплитуду в пораженных мышцах [25]. F-волны представляют собой низкоамплитудный поздний ответ, вызываемый повторным возбуждением мотонейронов передних рогов спинного мозга, которые информативны при проксимальном поражении нерва или моторных нейронов [25, 26]. При БХ увеличивается количество повторных F-волн и соотношение амплитуд F-волн к амплитудам М-ответа на пораженной верхней конечности [25]. По данным C. Zheng et al., сгибание шейного отдела позвоночника усиливает изменение параметров F-волн [26], однако результаты исследования A. Ammendola et al. свидетельствуют об отсутствии влияния положения позвоночника на значение F-волн [25]. В представленном случае на ЭНМГ от 11.06.2013 г. определялись признаки, свидетельствующие о поражении мотонейронов спинного мозга на уровне шейного отдела, а при игольчатом исследовании были обнаружены выраженные реиннервационные изменения на фоне текущей денервации. По результатам ЭНМГ от 05.12.2016 г. убедительных данных за диффузный денервационный процесс получено не было, однако нельзя исключить изолированное поражение двигательных нервов на руках с мультифокальным распределением. Гистологическое исследование пораженных мышц в части случаев выявляет разбросанные группы мелких атрофических контурированных волокон [4, 14]. По данным B. Zhou et al., в 25 % случаев биопсия мышц не выявляет патологических изменений [14].

Дифференциальная диагностика БХ проводится с заболеваниями, характеризующимися признаками поражения периферического двигательного нейрона. К ним относятся такие заболевания, как болезнь моторного нейрона, X-сцепленная спинально-бульбарная мышечная атрофия, спинальные мышечные атрофии. Консервативное лечение заключается в использовании жесткого шейного воротника для предотвращения повреждения спинного мозга при сгибании в шейном отделе позвоночника [27]. Фиксация данным способом шейного отдела способна не только предотвратить прогрессию заболевания, но и уменьшить выраженность атрофий и мышечной слабости. По данным K. Tashiro et al., изолированное применение воротника эффективно в 57,2 % случаев [28]. Однако C. Quinn et al. описали клинический случай значительного регресса симптомов только при изменении образа жизни больного БХ. Пациент избегал активности, связанной с чрезмерным сгибанием шеи, и спал таким образом, чтобы шейный отдел позвоночника находился в нейтральном положении, и за 3 года течение заболевания стабилизировалось [29]. Нейрометаболическая терапия также применяется в комплексной терапии БХ. Возможны варианты хирургического лечения БХ, но в литературе не представлены рандомизирован-

ные клинические исследования, доказывающие эффективность данных вмешательств [24]. Применение хирургических методов лечения рассматривается при более тяжелых случаях БХ, заключающихся в высокой активности денервационного процесса, тяжелой атрофии передних рогов спинного мозга, наличии пирамидных знаков. Наиболее распространенной операцией является пластика твердой мозговой оболочки с ламинопластикой с/без фиксацией шейного отдела позвоночника путем артрореза [19, 23, 27]. Пациенту Л. с учетом клинической картины и отсутствия прогрессирования заболевания было рекомендовано избегать активности, связанной с чрезмерным сгибанием шейного отдела позвоночника, курсовой прием нейрометаболических препаратов.

ЗАКЛЮЧЕНИЕ

Болезнь Хираяма является непрогрессирующим неврологическим заболеванием, ассоциированным с поражением мотонейронов передних рогов нижних шейных сегментов спинного мозга при сгибании шейного отдела позвоночника. В течение 3–5 лет нарастает мышечная слабость в дистальных отделах одной или обеих верхних конечностей. «Золотым стандартом» диагностики данной патологии является МРТ шейного отдела позвоночника в положении сгибания. Приведенный в статье клинический случай представляет собой один из вариантов болезни Хираяма, протекающей с асимметричным поражением обеих верхних конечностей. К сожалению, на данный момент этиотропного и патогенетического консервативного лечения не разработано. Возможны хирургическая коррекция или симптоматическая консервативная терапия.

Конфликт интересов

Авторы заявили об отсутствии потенциального конфликта интересов.

Conflicts of interest

Authors declare no conflict of interest.

ЛИТЕРАТУРА

1. Foster E., Tsang B. K.-T., Kam A. et al. Hirayama disease // *Journ. of Clin. Neuroscience*. — 2015. — № 22. — P. 251–254.
2. Pradhan S. Bilaterally symmetric form of Hirayama disease // *Neurology*. — 2009. — № 72. — P. 2083–2089.
3. Hirayama K., Toyokura Y., Tsubaki T. Juvenile muscular atrophy of unilateral upper extremity: a new clinical entity [in Japanese] // *Psychiatr. Neurol. Jpn.* — 1959. — № 61. — P. 2190–2197.
4. Gourie-Devi M., Suresh T., Shankar S. Monomelic amyotrophy // *Arch. Neurol.* — 1984. — № 41. — P. 388–394.
5. Jin X., Jiang J.-Y., Lu F.-Z. et al. Electrophysiological differences between Hirayama disease, amyotrophic lateral sclerosis and cervical spondylotic amyotrophy // *BMC Musculoskeletal Disorders*. — 2014. — № 15. — P. 349.
6. Huang Y.-L., Chen C.-J. Hirayama Disease // *Neuroimag. Clin. N. Am.* — 2011. — № 21. — P. 939–950.
7. Vibha D., Behari M., Goyal B. et al. Clinical profile of Monomelic Amyotrophy (MMA) and role of persistent viral infection // *Journ. of Clin. Neuroscience*. — 2015. — № 359. — P. 4–7.
8. Sobue I., Saito N., Iida M. et al. Juvenile Type of Distal and Segmental Muscular Atrophy of Upper Extremities // *Ann. Neurol.* — 1978. — № 3. — P. 429–432.
9. Andreadou E., Christodoulou K., Manta P. et al. Familial Asymmetric Distal Upper Limb Amyotrophy (Hirayama Disease). Report of a Greek Family // *The Neurologist*. — 2009. — № 15 (3). — P. 156–160.
10. Hirayama K., Tomonaga M., Kitano K. et al. Focal cervical poliopathy causing juvenile muscular atrophy of distal upper extremity: a pathological study // *Journ. of Neurology. Neurosurgery and Psychiatry*. — 1987. — № 50. — P. 285–290.
11. Ito S., Kuwabara S., Fukutake T. et al. HyperIgEaemia in patients with juvenile muscular atrophy of the distal upper extremity (Hirayama disease) // *J. Neurol. Neurosurg Psychiatry*. — 2005. — № 76. — P. 132–134.
12. Chen T.-H., Hung C.-H., Hsieh T.-J. et al. Symmetric Atrophy of Bilateral Distal Upper Extremities and HyperIgEaemia in a Male Adolescent With Hirayama Disease // *Journ. of Child Neurology*. — 2010. — № 25 (3). — P. 371–374.
13. Osoegawa M., Ochi H., Mei F.-J. et al. Th2 shift in juvenile muscular atrophy of distal upper extremity: a combined allergological and flow cytometric analysis // *Journ. of Neurological Sciences*. — 2005. — № 228. — P. 87–92.
14. Zhou B., Chen L., Fan D. et al. Clinical features of Hirayama disease in mainland China // *Amyotrophic Lateral Sclerosis*. — 2010. — № 11. — P. 133–139.
15. Hirayama K. Juvenile muscular atrophy of distal upper extremity (Hirayama disease): Focal cervical ischemic poliomyelopathy // *Neuropathology*. — 2000. — № 20. — P. S91–S94.
16. Xu X., Han H., Gao H. et al. The increased range of cervical flexed motion detected by radiographs in Hirayama disease // *Eur. Journ. of Radiology*. — 2011. — № 78. — P. 82–86.
17. Lyu R.-K., Huang Y.-C., Wu Y.-R. et al. Electrophysiological features of Hirayama disease // *Muscle Nerve*. — 2011. — № 44. — P. 185–190.
18. Finsterer J. Hirayama disease in Austria // *Joint Bone Spine*. — 2013. — № 80. — P. 503–507.
19. Fujimoto Y., Oka S., Tanaka N. et al. Pathophysiology and treatment for cervical flexion myelopathy // *Eur. Spine J.* — 2002. — № 11. — P. 276–285.
20. Lai V., Wong Y. C., Poon W. L. et al. Forward shifting of posterior dural sac during flexion cervical magnetic resonance imaging in Hirayama disease: An initial study on normal subjects compared to patients with Hirayama disease // *Eur. Journ. of Radiology*. — 2011. — № 80. — P. 724–728.
21. Hou C., Han H., Yang X. et al. How does the neck flexion affect the cervical MRI features of Hirayama disease? // *Neurol. Sci.* — 2012. — № 33. — P. 1101–1105.
22. Dejobert M., Geffray A., Delpierre C. et al. Hirayama disease: Three cases // *Diagnostic and Interventional Imaging*. — 2013. — № 94. — P. 319–323.
23. Ciceri E., Chiapparini L., Erbetta A. et al. Angiographically proven cervical venous engorgement: a possible concurrent cause in the pathophysiology of Hirayama's myelopathy // *Neurol. Sci.* — 2010. — № 31. — P. 845–848.
24. Patel T., Antonio Chiocca E., Freimer M. et al. Lack of Epidural Pressure Change with Neck Flexion in a Patient with Hirayama Disease: Case Report // *Neurosurgery*. — 2009. — № 64 (6). — P. E1196–E1197.
25. Ammendola A., Gallo A., Iannaccone T. et al. Hirayama disease: three cases assessed by F wave, somatosensory and motor evoked potentials and magnetic resonance imaging not supporting flexion myelopathy // *Neurol. Sci.* — 2008. — № 29. — P. 303–311.
26. Zheng C., Zhu Y., Yang S. et al. A study of dynamic F-waves in juvenile spinal muscular atrophy of the distal upper extremity

(Hirayama disease) // Journ. of Neurological Sciences. — 2016. — № 367. — P. 298–304.

27. Verma R., Lalla R., Patil T. et al. Hirayama disease: a frequently undiagnosed condition with simple inexpensive treatment // BMJ Case Reports. — 2012. — doi: 10.1136/bcr-2012-007076.

28. Tashiro K., Kikuchi S., Itoyama Y. et al. Nationwide survey of juvenile muscular atrophy of distal upper extremity (Hirayama disease) in Japan // Amyotrophic Lateral Sclerosis. — 2006. — № 7. — P. 38–45.

29. Quinn C., Paganoni S., Cochrane T. Clinical Improvement of Monomelic Amyotrophy After Avoidance of Sustained Neck Flexion // Journ. of Clinical Neuromuscular Disease. — 2014. — № 15 (4). — P. 191–192.

REFERENVES

1. Foster E, Tsang BK-T, Kam A et al. Hirayama disease. Journal of Clinical Neuroscience. 2015; 22: 251-254.

2. Pradhan S. Bilaterally symmetric form of Hirayama disease. Neurology. 2009; 72: 2083-2089.

3. Hirayama K, Toyokura Y, Tsubaki T. Juvenile muscular atrophy of unilateral upper extremity: a new clinical entity [in Japanese]. Psychiatr Neurol Jpn. 1959; 61: 2190-2197.

4. Gourie-Devi M, Suresh T, Shankar S. Monomelic amyotrophy. Arch Neurol. 1984; 41: 388-394.

5. Jin X, Jiang J-Y, Lu F-Z et al. Electrophysiological differences between Hirayama disease, amyotrophic lateral sclerosis and cervical spondylotic amyotrophy. BMC Musculoskeletal Disorders. 2014; 15: 349.

6. Huang Y-L, Chen C-J. Hirayama Disease. Neuroimag Clin N Am. 2011; 21: 939-950.

7. Vibha D, Behari M, Goyal B et al. Clinical profile of Monomelic Amyotrophy (MMA) and role of persistent viral infection. Journal of Clinical Neuroscience. 2015; 359: 4-7.

8. Sobue I, Saito N, Iida M. et al. Juvenile Type of Distal and Segmental Muscular Atrophy of Upper Extremities. Ann Neurol. 1978; 3: 429-432.

9. Andreadou E, Christodoulou K, Manta P et al. Familial Asymmetric Distal Upper Limb Amyotrophy (Hirayama Disease). Report of a Greek Family. The Neurologist. 2009; 15 (3): 156-160.

10. Hirayama K, Tomonaga M, Kitano K et al. Focal cervical poliopathy causing juvenile muscular atrophy of distal upper extremity: a pathological study. Journal of Neurology, Neurosurgery and Psychiatry. 1987; 50: 285-290.

11. Ito S, Kuwabara S, Fukutake T et al. HyperIgEaemia in patients with juvenile muscular atrophy of the distal upper extremity (Hirayama disease). J Neurol Neurosurg Psychiatry. 2005; 76: 132-134.

12. Chen T-H, Hung C-H, Hsieh T-J et al. Symmetric Atrophy of Bilateral Distal Upper Extremities and HyperIgEaemia in a Male Adolescent With Hirayama Disease. Journal of Child Neurology. 2010; 25 (3): 371-374.

13. Osoegawa M, Ochi H, Mei F-J et al. Th2 shift in juvenile muscular atrophy of distal upper extremity: a combined allergological and flow cytometric analysis. Journal of Neurological Sciences. 2005; 228: 87-92.

14. Zhou B, Chen L, Fan D. et al. Clinical features of Hirayama disease in mainland China. Amyotrophic Lateral Sclerosis. 2010; 11: 133-139.

15. Hirayama K. Juvenile muscular atrophy of distal upper extremity (Hirayama disease): Focal cervical ischemic poliomyelopathy. Neuropathology. 2000; 20: S91-S94.

16. Xu X, Han H, Gao H. et al. The increased range of cervical flexed motion detected by radiographs in Hirayama disease. European Journal of Radiology. 2011; 78: 82-86.

17. Lyu R-K, Huang Y-C, Wu Y-R. et al. Electrophysiological features of Hirayama disease. Muscle Nerve. 2011; 44: 185-190.

18. Finsterer J. Hirayama disease in Austria. Joint Bone Spine. 2013; 80: 503-507.

19. Fujimoto Y, Oka S, Tanaka N. et al. Pathophysiology and treatment for cervical flexion myelopathy. Eur Spine J. 2002; 11: 276-285.

20. Lai V, Wong YC, Poon WL et al. Forward shifting of posterior dural sac during flexion cervical magnetic resonance imaging in Hirayama disease: An initial study on normal subjects compared to patients with Hirayama disease. European Journal of Radiology. 2011; 80: 724-728.

21. Hou C, Han H, Yang X et al. How does the neck flexion affect the cervical MRI features of Hirayama disease? Neurol Sci. 2012; 33: 1101-1105.

22. Dejobert M, Geffray A, Delpierre C et al. Hirayama disease: Three cases. Diagnostic and Interventional Imaging. 2013; 94: 319-323.

23. Ciceri E, Chiapparini L, Erbetta A et al. Angiographically proven cervical venous engorgement: a possible concurrent cause in the pathophysiology of Hirayama's myelopathy. Neurol Sci. 2010; 31: 845-848.

24. Patel T, Antonio Chiocca E, Freimer M et al. Lack of Epidural Pressure Change with Neck Flexion in a Patient with Hirayama Disease: Case Report. Neurosurgery. 2009; 64 (6): E1196-E1197.

25. Ammendola A, Gallo A, Iannaccone T et al. Hirayama disease: three cases assessed by F wave, somatosensory and motor evoked potentials and magnetic resonance imaging not supporting flexion myelopathy. Neurol Sci. 2008; 29: 303-311.

26. Zheng C, Zhu Y, Yang S et al. A study of dynamic F-waves in juvenile spinal muscular atrophy of the distal upper extremity (Hirayama disease). Journal of Neurological Sciences. 2016; 367: 298-304.

27. Verma R, Lalla R, Patil T et al. Hirayama disease: a frequently undiagnosed condition with simple inexpensive treatment. BMJ Case Reports. 2012. doi:10.1136/bcr-2012-007076.

28. Tashiro K, Kikuchi S, Itoyama Y et al. Nationwide survey of juvenile muscular atrophy of distal upper extremity (Hirayama disease) in Japan. Amyotrophic Lateral Sclerosis. 2006; 7: 38-45.

29. Quinn C, Paganoni S, Cochrane T. Clinical Improvement of Monomelic Amyotrophy After Avoidance of Sustained Neck Flexion. Journal of Clinical Neuromuscular Disease. 2014; 15 (4): 191-192.

Дата поступления статьи 18.01.2017

Дата публикации статьи 27.03.2017