© С. Г. Шаповалов, Е. П. Сухопарова, 2016 г.
УДК 616.8-009.11-089-036.865

С. Г. Шаповалов, Е. П. Сухопарова

ХИРУРГИЧЕСКАЯ РЕАБИЛИТАЦИЯ СПИНАЛЬНЫХ ПАЦИЕНТОВ С ДЕКУБИТАЛЬНЫМИ ЯЗВАМИ

Первый Санкт-Петербургский государственный медицинский университет имени академика И. П. Павлова

ВВЕДЕНИЕ

Поражение спинного мозга у большинства больных приводит к развитию тяжелого нейродистрофического процесса во всех тканях и органах [1, 8]. Тяжесть этого процесса обусловлена характером, протяженностью, уровнем и степенью повреждения спинного мозга. Наибольшей тяжестью этот процесс отличается при травматическом повреждении спинного мозга, проявляясь декубитальными язвами мягких тканей (пролежнями).

Пролежни появляются практически у всех больных с повреждением спинного мозга [8]. Риск развития этого патологического состояния у больных с повреждением спинного мозга наивысший по сравнению с другими группами больных, в связи с тем, что нейродистрофический процесс сочетается с неврологическими расстройствами — нарушением или отсутствием сенсорной и двигательной активности, утратой контроля за функцией тазовых органов. При возникновении пролежней имеется высокий риск развития раневой инфекции, в том числе с присоединением внутригоспитальных форм бактерий, что приводит к развитию гнойно-септических осложнений или развитию амилоидоза внутренних органов [5, 8].

Сроки заживления пролежней при использовании консервативных методов очень длительные, а в значительном проценте случаев (до 85 %) не удается достичь самостоятельного восстановления кожного покрова. В 20 — 25,7 % раневое истощение приводит к летальному исходу.

С одной стороны, хирургическое восстановление целостности кожного покрова при пролежнях 3-й и 4-й степени у спинальных больных является базовым условием для дальнейшего комплекса реабилитационных мероприятий с участием нейрохирургов, неврологов, травматологов, специалистов восстановительной медицины. С другой — использование методов пластической хирургии в условиях гнойного процесса стало возможно только благодаря инновационным технологиям в гнойной хирургии, так как данная область медицины остается зоной с величайшим риском развития гнойно-септических осложнений. Подготовка больного с пролежнем или пролежнями к операции занимает длительное время — до 1 — 2 месяцев [2, 4, 6].

До настоящего времени отсутствуют критерии подготовленности больного с пролежнями к операции, не отработаны показания и противопоказания к хирургическому этапу. Не определен порядок и возможности реконструктивных операций при множественных, большого размера пролежнях (от 10 — 15 до 20 см в диаметре). Это, в том числе и наличие остеомиелита подлежащей кости, останавливает хирургов от радикальных операций.

Цель работы — разработать концепцию лечения инновационными технологиями локального физического воздействия и внедрить ее в систему хирургической реабилитации больных с поражением спинного мозга с декубитальными язвами 3-й и 4-й степени.

МАТЕРИАЛ И МЕТОДЫ ИССЛЕДОВАНИЯ

За 2011 — 2016 гг. на базе отделения ожоговой травмы с пластической хирургией клиники № 2 ФГБУ ВЦЭРМ им. А. М. Никифорова МЧС России клиническому исследованию подвергнуты 49 (100 %) больных с поражением спинного мозга и декубитальными язвами 3-й и 4-й степени. Из них 56 % мужчин и 44 % женщин. Средний возраст составил 44,8±17,1 года.

Все больные разделены на две группы: 1-я (исследуемая группа 1) — 29 пациентов; 2-я (контрольная группа 2) — 20 пациентов (табл. 1).

Уровень поражения спинного мозга в 1-й и 2-й группах приведены в табл. 2.

Анализу подвергнуты следующие критерии: возраст и пол больных, уровень поражения спинного мозга, сроки догоспитальной медицинской помощи, клинические показатели при поступлении в стационар, локализация и сроки возникновения

Таблица 1

Распределение пациентов в зависимости от пола и возраста

Критерий	Группа	
	1, % (n=29)	2, % (n=20)
Женщины	45	47
Мужчины	55	53
Средний возраст, лет	46,4±16,8	43,1±17,9

Таблица 2

Распределение пациентов по уровню поражения спинного мозга

Уровень поражения спинного мозга	Группа		
	1-я, % (n=29)	2-я, % (n=20)	Итого, %
C5-C7	12	14	26
Th2-Th9	20	19	39
Th10-L2	17	18	35
Всего, %	49	51	100

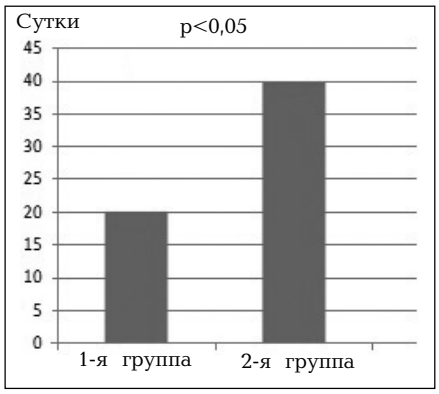

Рис. 1. Средние сроки проводимого лечения

пролежней, объем медицинской помощи, клинические и экспертные исходы.

Использована классификация стадий развития пролежней по Е. И. Бабиченко:

1 — стадия некроза;

2 — стадия образования грануляций;

3 — стадия эпителизации.

Для характеристики глубины поражения использована 4-степенная классификация по МКБ-10.

В последующем все показатели были объединены в созданной базе данных.

В 1-й группе применялась система управляемого отрицательного давления S042 NPWT VivanoTec (*Hartmann*). Использовался метод ультразвуковой кавитации с помощью аппарата Sonoca-180. Ультразвуковую обработку осуществляли при смене системы S042 NPWT VivanoTec (*Hartmann*) на мощностях от 20 до 100 % с различной интенсивностью подачи растворов. В качестве акустической среды чаще всего использовали 0,2 %-й раствор лавасепта. При обработке раневого дефекта на повышенных мощностях (от 60 до 100 %) с целью локального обезболивания область раневого дефекта орошали 10 %-м раствором лидокаина. Использовались два вида насадок с рабочей частотой 25 кГц — «шарик» и «копытце», с диаметром канюли 5 мм, длиной канюли 62 мм.

По показаниям, для прецизионной некрэктомии влажного струпа, использовали для гидрохирургии систему Versajet (*SmithandNephew*) с мощностью от 5 до 7 ед.

Во 2-й группе использовались традиционные перевязочные средства для подготовки к пластическому закрытию раневого дефекта декубитальной язвы 3 — 4-й степени.

Статистический анализ проводили с помощью пакета прикладных программ «Microsoft Excel-97», «Statistica for Windows 6,0», «SPSS 10,0 for Windows».

Критический уровень значимости (p) при проверке статистических гипотез в данном исследовании принимали равным или меньшим 0,05.

РЕЗУЛЬТАТЫ ИССЛЕДОВАНИЯ И ИХ ОБСУЖДЕНИЕ

Поражение спинного мозга чаще получали люди трудоспособного возраста: в возрасте 19 — 21 год (7,35 %) и от 34 до 48 лет (32 %), p<0,05, что соответствовало данным литературы [1, 8].

В возрастном диапазоне от 19 до 39 лет пострадавшими с травмой спинного мозга преимущественно были лица мужского пола (мужчин — 31,7 % и женщин — 9,8 %, p<0,05).

Наиболее тяжелые пролежни появляются при повреждении шейного и грудного отделов спинного мозга. Пролежни, требующие оперативного лечения, преобладали у больных с повреждением грудного отдела позвоночника (p<0,05). Чаще они встречались при травме Th2-Th9 (p<0,05). При повреждении нижне-грудного и верхне-поясничного уровня — Th10-L2 — они встречались в 35 % больных (p<0,05). Повреждения шейного отдела спинного мозга у пациентов с декубитальными язвами наблюдались в 26 % случаев (p<0,05).

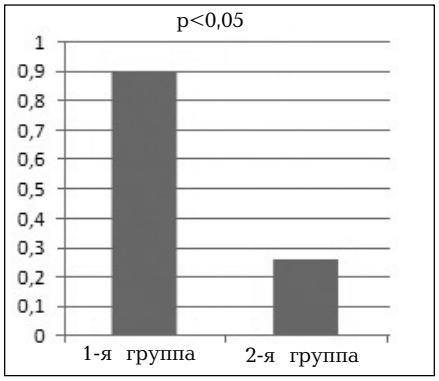

Рис. 2. Средняя скорость появления грануляционной ткани за первую неделю лечения

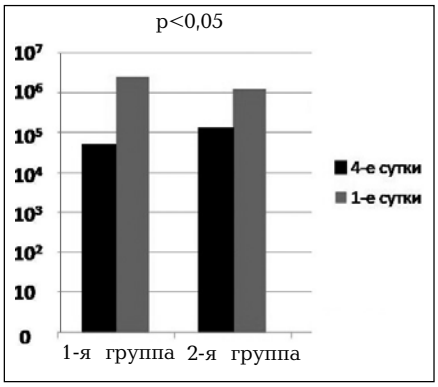

Рис. 3. Изменение уровня бактериальной обсемененности на 1 г ткани раны за 4 суток лечения

На первом месте по частоте образования пролежней была группа пациентов с поражением верхне-грудного отдела спинного мозга. Это связано с тем, что в области грудного отдела спинного мозга находится центр, регулирующий трофические функции органов и тканей.

Исследование показало, что комплексное использование методов вакуум-терапии, ультразвуковой кавитации и гидрохирургии в 1-й группе значительно сокращает сроки лечения по сравнению с применением консервативных методик во 2-й группе. В 1-й группе средний срок лечения составил 19,9±13,9 суток, во 2-й группе (группе сравнения) — 40,0±28,2 суток ($p<0,05$) (рис. 1).

На рис. 2 показана средняя скорость появления грануляционной ткани за первую неделю проводимого лечения.

Исследование показало, что уровень бактериальной обсемененности к 4-м суткам лечения на фоне проводимой бактериальной терапии в 1-й группе составляло в среднем $10^3 - 10^4$ микробных клеток в 1 г ткани, во 2-й группе — $10^5 - 10^6$ (рис. 3). Таким образом, снижение бактериальной обсемененности тканей раневого дефекта ниже критического уровня в 1-й группе достигалось к 4—5-м суткам, во 2-й группе —к 8—9-м суткам.

В табл. 3 приведена оценка качества грануляционной ткани в 1-е и 7-е сутки проводимого лечения.

Оптимальная грануляционная ткань, подготовленная к реконструктивно-пластическому этапу, — ярко-красного цвета, мелкозернистая, плотная, удовлетворительной адгезивности. Патологическая грануляционная ткань имеет бледные, тусклые, серые оттенки, рыхлую консистенцию, водянистую структуру, крупнозернистость (гипертрофированные грануляции), низкую или отсутствие адгезивности. После достижения появления оптимальной грануляционной ткани проводился этап оперативного восстановления кожного покрова.

Типичное расположение декубитальных язв показано на рис. 4.

Оперативное восстановление кожного покрова было выполнено у 89 % больных (табл. 4).

Клинический пример. Пациент Г., 58 лет, с диагнозом «Декубитальная язва 3-й степени пояснично-крестцовой области. Состояние после поражения спинного мозга на уровне Th10-L2». Площадь раневого дефекта составляла 107 см^2, для подготовки к реконструктивному этапу востановления целостности кожного покрова проводилось комплексное лечение посредством физического локального воздействия.

Таблица 3

Характеристика грануляционной ткани, n=49 ($p<0,05$)

Показатель		Группа			
		1-я, % (n=29)		2-я, % (n=20)	
		1-е сутки	7-е сутки	1-е сутки	7-е сутки
Отсутствие грануляций		64	–	70	30
Цвет	Ярко-красный	–	91	–	30
	Бледно-розовый	18	18	20	30
	Серый	18	–	10	10
Консистенция	Мелкозернистая	–	82	–	10
	Крупнозернистая	27	18	20	50
	Ослизненная	9	–	10	10
Адгезивность	Удовлетворительная	–	91	–	20
	Сниженная	9	9	10	40
	Отсутствует	27	–	20	10

Перед началом проведения вакуум-терапии в области раны имелись множественные участки некрозов, а также полость в виде пролежневой сумки. После некрэктомии острым, гидрохирургическим и кавитационным методами пациенту проводилась терапия управляемым отрицательным давлением. Смена повязки производилась каждые 3-е суток. Всего проведено 4 сеанса вакуум-терапии. В результате полость на 80 % уменьшилась, появились грануляции.

Следующим этапом выполнено оперативное восстановление кожного покрова посредством осевых ягодичных лоскутов (рис. 5).

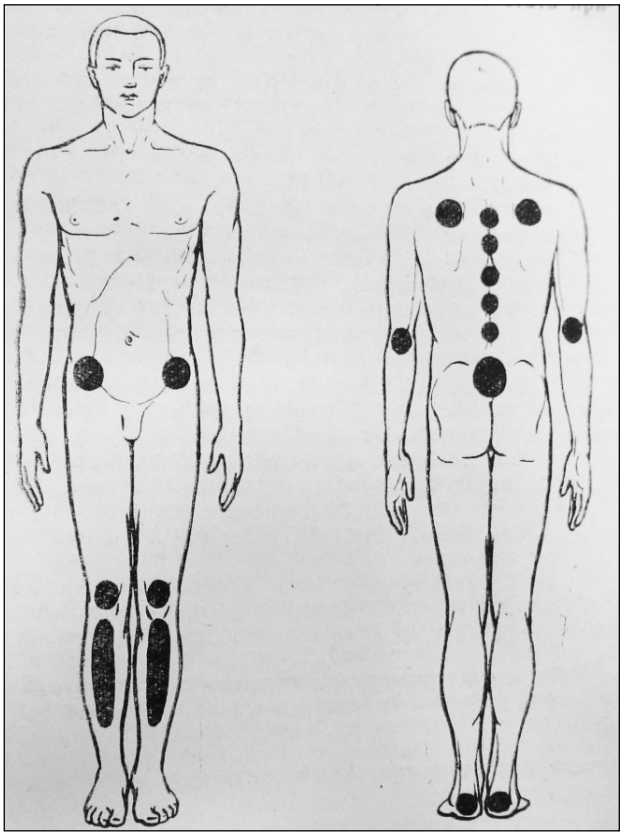

Рис. 4. Схема типичного расположения пролежней у спинальных пациентов

Таблица 4

Оперативное восстановление кожного покрова, n=49

Локализация декубитальной язвы	Самостоятельная эпителизация раневого дефекта, %	Виды оперативных вмешательств, n = 45 (100 %)			Итого, %
		несвободная пластика лоскутами с осевым кровообращением, %	местная пластика лоскутами со случайным кровотоком, %	пластика лоскутами с отдаленных участков тела, %	
Пояснично-крестцовая область	4	36	8	0	48
Вертельная область	–	15	0	0	15
Седалищный бугор	–	14	0	0	14
Пяточная область	7	9	0	7	23
Всего	11	74	8	7	100

ВЫВОДЫ

1. Применение физических методов (система управляемого отрицательного давления, метод ультразвуковой обработки, гидрохирургическая система) локального лечения является высокоэффективным методом подготовки декубитальных язв 3-й и 4-й степени к оперативному восстановлению кожного покрова.

2. Физические методы локального лечения положительно влияют на регенерацию тканей и уменьшают сроки созревания грануляционной ткани.

3. Осевые сложносоставные лоскуты позволяют адекватно выполнить оперативное восстановление кожного покрова при декубитальных язвах 3-й и 4-й степени.

ЛИТЕРАТУРА

1. *Базилевская З. В.* Закрытые повреждения позвоночника. — М., 1962. — С. 2—8.

2. *Кичемасов С. Х., Скворцов Ю. Р., Чмырёв И. В., Степаненко А. А.* Возможности использования ультразвуковой кавитации при обработке ран в комбустиологии // Актуальные проблемы термической травмы: Материалы Международ. конф., посвящ. 60-летию ожогового центра НИИ скорой помощи им. И. И. Джанелидзе // Росс. науч.-практ. журн. — СПб., 2006. — Т. 7. — № 3. — С. 149—150.

3. *Кузин М. И., Костюченок Б. М.* Раны и раневая инфекция. — М.: Медицина, 1990. — 591 с.

4. *Оболенский В. Н., Никитин В. Г., Ермолов А. А.* Новые возможности лечения ран отрицательным давлением // Тольятин. мед. консилиум. — 2014. — № 1—2. — С. 12—16.

5. *Оболенский В. Н., Никитин В. Г., Семенистый А. Ю. и др.* Использование принципа локального отрицательного давления в лечении ран и раневой инфекции. Новые тех-

Рис. 5. Этапы оперативного восстановления кожного покрова пролежня 3-й степени пояснично-крестцовой области осевыми ягодичными лоскутами: *а* — вид раны после подготовки физическими локальными методами и разметка осевых ягодичных лоскутов; *б* — сформированные осевые ягодичные лоскуты; *в* — мобилизация осевых ягодичных лоскутов; *г* — непосредственный результат восстановления кожного покрова декубитальной язвы; *д* — отдаленный результат восстановления кожного покрова декубитальной язвы (3 месяца)

нологии и стандартизация в лечении осложненных ран. — СПб.; М., 2011. — С. 58—65.

6. *Седов В. М., Гордеев Н. А., Кривцова Г. Б.* Лечение инфицированных ран и трофических язв ультразвуком низкой частоты // Хирургия. — 1998. — № 4. — С. 39—41.

7. *Сергеев К. Н., Жаглин А. В.* Использование системы лечения ран отрицательным давлением у пациентов с осложненной костной травмой // Раны и раневые инфекции. — 2014. — № 2. — С. 44—50.

8. *Старов А. П.* Особенности оперативного лечения тяжелых форм трофических расстройств у больных со спинно-мозговой травмой // Санаторно-курортное лечение больных с заболеваниями органов движения. — Славянск, 1982. — С. 29—37.

9. *Часнойть А. Ч., Жилинский Е. В., Серебряков А. Е., Лещенко В. Т.* Механизмы действия вакуумной терапии ран // Международ. обзоры: клин. практика и здоровье. — 2015. — № 4 (16). — С. 12—16.

10. *Morykwas M. J., Simpson J., Punger K. et al.* Vacuum-assisted closure: state of basic research and physiologic foundation // Plast. Reconstr. Surg. — 2006. — Vol. 117. — № 7. — Suppl. — — P. 121S—126S.

11. *Morykwas M., Argenta L. C., Shelton-Brown E. I., McGuirt W.* Vacuum-assisted closure: a new method for wound control and treatment: animal studies and basic fundation // Ann. Plastic. Surg. — 1997. — № 38 (6). — P. 553—562.

РЕЗЮМЕ

С. Г. Шаповалов, Е. П. Сухопарова

Хирургическая реабилитация спинальных пациентов с декубитальными язвами

Наиболее тяжелый нейродистрофический процесс развивается при травматическом повреждении спинного мозга, проявляясь декубитальными язвами мягких тканей (пролежнями). При возникновении пролежней имеется высокий риск развития раневой инфекции. Хирургическое восстановление целостности кожного покрова при пролежнях 3-й и 4-й степени у спинальных больных является базовым условием для дальнейшего комплекса реабилитационных мероприятий. Цель работы — разработать концепцию лечения инновационными технологиями локального физического воздействия и внедрить ее в систему хирургической реабилитации больных с поражением спинного мозга с декубитальными язвами 3-й и 4-й степени. Клиническому исследованию подвергнуты 49 (100 %) больных с поражением спинного мозга и декубитальными язвами 3-й и 4-й степени. Все больные разделены на две группы: 1-я (исследуемая группа 1) — 29 пациентов; 2-я (контрольная группа 2) — 20 пациентов. В 1-й группе применялись система управляемого отрицательного давления S042 NPWT VivanoTec (*Hartmann*), метод ультразвуковой кавитации (Sonoca-180), система для гидрохирургии Versajet *Smith and Nephew*. Во 2-й группе использовались традиционные перевязочные средства для подготовки к пластическому закрытию раневого дефекта декубитальной язвы 3—4-й степени. Комплексное использование методов вакуум-терапии, ультразвуковой кавитации и гидрохирургии в 1-й группе значительно сокращает сроки лечения по сравнению с применением консервативных методик во 2-й группе. В 1-й группе средний срок лечения составил 19,9±13,9 суток, во 2-й группе (группе сравнения) — 40,0±28,2 суток ($p<0,05$). Применение физических методов (система управляемого отрицательного давления, метод ультразвуковой обработки, гидрохирургическая система) локального лечения является высокоэффективным методом подготовки декубитальных язв 3-й и 4-й степени к оперативному восстановлению кожного покрова. Физические методы локального лечения положительно влияют на регенерацию тканей и уменьшают сроки созревания грануляционной ткани. Осевые сложносоставные лоскуты позволяют адекватно выполнить оперативное восстановление кожного покрова при декубитальных язвах 3-й и 4-й степени.

Ключевые слова: пролежни, декубитальные язвы, осевые лоскуты, кавитация.

SUMMARY

S. G. Shapovalov, E. P. Suhoparova

Surgical rehabilitation of patients with spinal neurotrophic decubitus

The greatest weight neurodystrophic process develops in traumatic spinal cord injury, appears as neurotrophic decubitus (bedsores). There is a high risk of wound infection in the event of pressure ulcers. Surgical repair of the skin integrity in spinal patients of 3 and 4 grade is a basic prerequisite for the further complex of the rehabilitation measures. Work objective: to develop the concept of innovative technologies of treatment of local physical impacts and to implement it in surgical system of rehabilitation of patients with spinal cord lesion with neurotrophic decubitus of 3 and 4 grade. Clinical studies subjected 49 (100%) patients with spinal cord lesions and neurotrophic decubitus of 3 and 4 grade. All patients were divided into two groups: 1 — (study group 1) 29 patients; 2 — (control group 2) 20 patients. The managed negative pressure system S042 NPWT VivanoTec (Hartmann), a method of ultrasonic cavitation (Sonoca-180), the system for the hydro surgery Versajet Smith and Nephew were used in the 1-st group. Traditional dressings for the preparation of a plastic closure of the wound defect neurotrophic decubitus of the grade 3-4 were used in the 2nd group. Statistical analysis was performed using package of Microsoft Excel-97 Statistica for Windows 6.0, SPSS 10.0 for Windows. The study showed that the use of complex methods of vacuum therapy, ultrasound cavitation and hydro surgical in the 1st group significantly reduces the duration of treatment compared with conservative methods in the 2nd group. In group 1, the mean duration of treatment was 19.9±13.9 days, in group 2 (comparison group) — 40.0±28.2 days ($p<0.05$). The usage of physical methods (managed negative pressure system, ultrasonic processing method, hydro surgical system) local treatment is a highly effective method of preparation neurotrophic decubitus grade 3 and 4 to the early recovery of the skin. Physical methods of local treatment have a positive effect on tissue regeneration and reduces periods of maturing granulation tissue. Axial flaps allow adequately perform the restoration of the skin in case of neurotrophic decubitus grade 3 and 4.

Keywords: bedsores, neurotrophic decubitus, axial flaps, cavitation.