



© Коллектив авторов, 2025
УДК 616.33-006-089.81
<https://doi.org/10.24884/1607-4181-2025-32-3-68-77>

М. М. Саадулаева*, Я. В. Ручкина, А. Ю. Корольков, Е. В. Блинов, А. А. Смирнов

Первый Санкт-Петербургский государственный медицинский университет имени академика И. П. Павлова
197022, Россия, Санкт-Петербург, ул. Льва Толстого, д. 6-8

ОБОСНОВАНИЕ ВЫБОРА МИНИМАЛЬНОИНВАЗИВНЫХ ТЕХНОЛОГИЙ В ЛЕЧЕНИИ ПОДСЛИЗИСТЫХ НОВООБРАЗОВАНИЙ ЖЕЛУДКА

Поступила в редакцию 12.05.2025 г.; принята к печати 03.10.2025 г.

Резюме

Цель — улучшение результатов лечения пациентов с подслизистыми новообразованиями желудка.

Методы и материалы. Проанализировано 70 случаев лечения пациентов с подслизистыми новообразованиями желудка, которые подверглись эндоскопическим и комбинированным вмешательствам.

Результаты. Во всех представленных случаях ПН были удалены, возникшие интраоперационные и ранние послеоперационные осложнения были устранены при помощи эндоскопических методик и лапароскопического вмешательства. На основании полученного опыта определены критерии выбора методик удаления (эндоскопических и в комбинации с хирургическим вмешательством) на основании размера ПН, его локализации в желудке, а также наличия компрометированности слизистой над ПН. Рецидивов за время наблюдения не отмечено.

Ключевые слова: желудок, подслизистые новообразования желудка и кардии, подслизистая тоннельная эндоскопическая резекция, подслизистая эндоскопическая диссекция, полностенная резекция, комбинированное удаление

Для цитирования: Саадулаева М. М., Ручкина Я. В., Корольков А. Ю., Блинов Е. В., Смирнов А. А. Обоснование выбора минимальноинвазивных технологий в лечении подслизистых новообразований желудка. *Ученые записки ПСПбГМУ им. акад. И. П. Павлова*. 2025;32(3):68 – 77. <https://doi.org/10.24884/1607-4181-2025-32-3-68-77>.

* **Автор для связи:** Марина Магомедовна Саадулаева, ФГБОУ ВО ПСПбГМУ им. И. П. Павлова Минздрава России, 197022, Санкт-Петербург, ул. Льва Толстого, д. 6-8. E-mail: manya_sadik@mail.ru.

Marina M. Saadulaeva*, Yana V. Ruchkina, Andrey Yu. Korolkov, Egor V. Blinov, Alexander A. Smirnov

Pavlov University
6-8, L'va Tolstogo str., Saint Petersburg, 197022, Russia

JUSTIFICATION OF THE CHOICE OF MINIMALLY INVASIVE TECHNOLOGIES IN THE TREATMENT OF SUBMUCOSAL TUMORS OF THE STOMACH

Received 12.05.2025; accepted 03.10.2025

Summary

The objective was to improve the treatment results in patients with submucosal tumors of the stomach.

Methods and materials. 70 cases of treatment of patients with submucosal tumors of the stomach who underwent endoscopic and combined interventions were analyzed.

Results. In all the presented cases, the ST was removed, and the intraoperative and early postoperative complications that occurred were eliminated using endoscopic techniques and laparoscopic intervention. Based on the experience gained, criteria for the selection of removal techniques (endoscopic and in combination with surgery) were determined based on the size of the ST, its location in the stomach, as well as the presence of compromised mucosa above the ST. No relapses were noted during follow-up.

Keywords: stomach, submucosal tumors of the stomach and cardia, submucosal tunnel endoscopic resection, submucosal endoscopic dissection, full-wall resection, combined removal

For citation: Saadulaeva M. M., Ruchkina Ya. V., Korolkov A. Yu., Blinov E. V., Smirnov A. A. Justification of the choice of minimally invasive technologies in the treatment of submucosal tumors of the stomach. *The Scientific Notes of Pavlov University*. 2025;32(3):68 – 77. (In Russ.). <https://doi.org/10.24884/1607-4181-2025-32-3-68-77>.

* **Corresponding author:** Marina M. Saadulaeva, Pavlov University, 6-8, L'va Tolstogo str., Saint Petersburg, 197022, Russia. E-mail: manya_sadik@mail.ru.

ВВЕДЕНИЕ

Подслизистые новообразования (ПН) составляют до 5 % всех опухолей желудочно-кишечного тракта (ЖКТ). Данный вид опухолей может быть представлен и как пороками развития (эктопия поджелудочной железы, дубликационные кисты), так и различными опухолями мышечного, нервного, сосудистого и смешанного происхождения. При этом около 70 % ПН являются потенциально злокачественными, что является поводом постоянно совершенствовать их диагностику и способы хирургического лечения. Прогресс миниинвазивных технологий привел к разработке новых методик эндоскопического удаления неэпителиальных опухолей желудка. Однако существуют клинические случаи, когда исключительно эндоскопические методы неприменимы или возможно их применение как вспомогательного метода. Дискутабельным остается вопрос способа извлечения удаленных новообразований размером более 40 мм из тоннеля в желудок и далее через зоны нижнего и верхнего пищеводных сфинктеров в связи с существующим риском разрыва пищевода. Вероятный метод извлечения образований — фрагментирование (нежелательно по онкологическим принципам) с последующим извлечением через рот или лапароскопический доступ. Вопрос закрытия полностенного дефекта стенки желудка после удаления крупного ПН также дискутабелен.

Цель — улучшить результаты лечения пациентов с ПН желудка путем определения критериев отбора пациентов для различных миниинвазивных методик.

МЕТОДЫ И МАТЕРИАЛЫ

Всего в плановом порядке пролечено 70 пациентов с ПН желудка, которые разделены на группы: контрольная 30 пациентов (вмешательства выполнены с 2015 по 2018 гг.) и основная группа, включающая 40 пациентов с ПН желудка (вмешательства выполнены с 2019 по 2023 гг.). На догоспитальном этапе в плане предоперационной подготовки всем пациентам из обеих групп выполнялись видеоэзофагогастродуоденоскопия (ВЭГДС) и эндосонография (ЭУС), компьютерная томография с контрастным усилением (КТ) и пневмогастрография по показаниям, стандартный лабораторный минимум. Базовыми критериями отбора пациентов на эндоскопическое удаление опухоли были размер новообразования, не превышающий 50 мм в наибольшем измерении, отсутствие распространен-



Рис. 1. Слои стенки желудка: 1-й эхослой — слизистая; 2-й эхослой — мышечная пластинка слизистой; 3-й эхослой — подслизистая основа; 4-й эхослой — мышечная оболочка; 5-й эхослой — серозная оболочка

ности процесса, отсутствие противопоказаний для выполнения вмешательства в связи с сопутствующей соматической патологией.

Для выбора методики эндоскопического удаления для контрольной группы использовалась рабочая классификация неэпителиальных опухолей верхних отделов желудочно-кишечного тракта, предложенная Ю. Г. Старковым и др. (2017): учитывались особенности локализации образования в желудке и характер ее роста относительно стенки и просвета желудка, у образований миогенного происхождения оценивались характер принадлежности опухоли к мышечному слою и глубина локализации образования в мышце (рис. 1, 2).

Для выбора методики эндоскопического удаления для контрольной группы использовалась рабочая классификация неэпителиальных опухолей верхних отделов желудочно-кишечного тракта, предложенная Ю. Г. Старковым и др. (2017): учитывались особенности локализации образования в желудке и характер ее роста относительно стенки и просвета желудка, у образований миогенного происхождения оценивались характер принадлежности опухоли к мышечному слою и глубина локализации образования в мышце (рис. 1, 2).

Для контрольной группы пациентов диссекция в подслизистом слое выполнялась для удаления новообразования из поверхностных слоев стенки желудка (2-й и 3-й эхо-слои, рис. 2, а–в) с сохранением ее целостности, также метод применялся к группе новообразований миогенного происхождения (4 эхо-слой, рис. 2, в) с преимущественно подслизистой локализацией.

Полнослойную и тоннельную резекцию применяли для новообразований, исходящих из собственно мышечного слоя, и перфорация стенки желудка зачастую являлась прогнозируемым этапом операции (рис. 2, г–е). Стоит отметить, что на выбор способа удаления существенно влияли особенности локализации образования в желудке. Так, тоннельную технологию использовали при расположении новообразований в кардиальном отделе желудка, в теле желудка на всем протяжении по задней стенке, и по большой и малой кривизнам и задней стенке антрального отдела. Методика полнослойной резекции — в нижней трети (н/3) и средней трети (с/3) тела, и в антральном отделе по передней стенке.

Всего было выполнено 30 эндоскопических вмешательств. Максимальный размер новообразования составлял 50 мм.

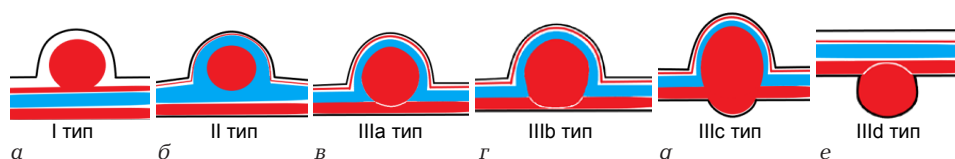


Рис. 2. Тип роста подслизистой опухоли относительно стенки и просвета желудка
Fig. 2. The type of growth of the submucosal tumors relative to the wall and lumen of the stomach

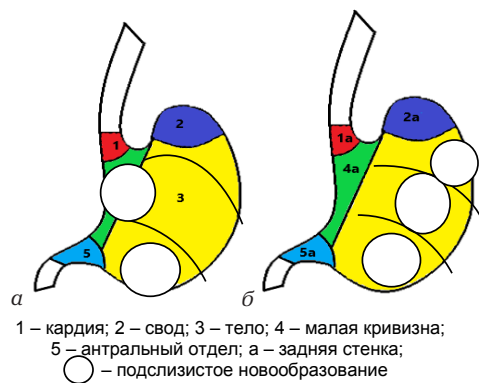


Рис. 3. Отделы желудка и локализация подслизистых новообразований желудка: а – передняя стенка; б – задняя стенка

Fig. 3. Divisions of the stomach and localization of submucosal tumors of the stomach: a – front wall; б – back wall

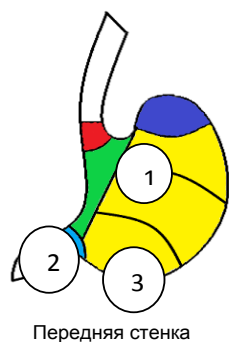


Рис. 4. Локализация ПН, при которых произошла конверсия доступа: 1 – при удалении новообразования в области угла Гиса произошло повреждение слизистой в связи с отсутствием слоя, закрыть полностенный дефект эндоскопическим методом не удалось; 2 – лапароскопически выполнен контроль герметичности эндоскопического лигатурного шва в антральном отделе по малой кривизне; 3 – ПН диаметром 3 см не удалось извлечь через тоннель в просвет желудка, извлечено лапароскопически, дефект стенки также ушит при лапароскопии

Fig. 4. Localization of the ST, at which the access conversion occurred: 1 – when removing a neoplasm in the area of the Gisa angle, mucosa was damaged due to the absence of a layer, it was not possible to close the full-wall defect using the endoscopic method; 2 – laparoscopically performed tightness control of the endoscopic ligature suture in the antrum along a small curvature; 3 – a 3cm diameter PN could not be extracted through a tunnel into the lumen of the stomach, laparoscopically removed, the defect The walls are also sutured during laparoscopy

В 16 случаях был выбран тоннельный метод удаления новообразований, однако в процессе выполнения вмешательства в 7 случаях произошло повреждение слизистого слоя стенки желудка, и вмешательство завершилось полностенной резекцией. На рис. 3 представлены локализации новообразований, при которых произошла смена метода эндоскопического вмешательства. При этом 4-м пациентам удалось завершить вмешательство эндоскопически, 3-м пациентам потребовалась конверсия доступа на лапароскопический с целью извлечения ПН или с целью закрытия полностенного дефекта стенки желудка (рис. 4).

Раннее послеоперационное осложнение после выполнения тоннельной резекции в в/3 тела

желудка по задней стенке произошло в одном случае – через сутки после вмешательства в зоне резекции диагностирован некроз стенки, дефект ушит лапароскопически.

Локализация остальных новообразований, наибольшее количество из которых (5) располагалось в кардии, вмешательства прошли без технических особенностей и послеоперационных осложнений.

Исходно запланированная полностенная резекция выполнена 4 пациентам (локализация указана на рис. 5), в одном случае в связи с невозможностью закрыть дефект стенки желудка в антральном отделе эндоскопически выполнена конверсия доступа на лапароскопический.

Десяти пациентам новообразования удалены методом диссекции, размер не превышал 17 мм. Технические сложности вмешательства представлены на рис. 6.

Запатентованная нами методика петлевой тракции опухоли (Патент № 2023104756 «Способ эндоскопической интраоперационной тракции новообразований желудочно-кишечного тракта при помощи петли для полипэктомии») в процессе эндоскопического удаления, позволяющая значительно упростить выделение опухоли из подлежащих тканей, была использована в 8 случаях (рис. 7).

Стоит отметить, что по данным мировой литературы интраоперационные и в раннем послеоперационном периоде перфорация и кровотечение являются наиболее частыми нежелательными явлениями, процент которых может достигать до 20 %.

Полученные нами осложнения приведены в табл. 1.

Проанализировав полученные результаты вмешательства, мы, прежде всего, определили «сложные зоны» для эндоскопических вмешательств: свод желудка в сочетании с компрометированностью слизистой над образованием, задняя стенка всего тела желудка: именно в этих локализациях случалось наибольшее число осложнений, возникла необходимость смены метода эндоскопического вмешательства, необходимость в повторных вмешательствах или в конверсии доступа, и, как следствие, увеличению длительности вмешательства и сроков госпитализации.

Также определились с максимально допустимым размером новообразования для выполнения эндоскопических вмешательств, который составил 40 мм. Такой размер позволял извлечь новообразование через пищевод и ротовую полость без необходимости его фрагментации, также диаметр послеоперационного дефекта стенки желудка в случае полностенной резекции позволял герметично восстановить целостность стенки, используя лигатурный метод или клипсу OVESCO.

С учетом сделанных промежуточных выводов, с 2019 г. по 2023 г. мы пересмотрели подход к лечению пациентов с подслизистыми новообразованиями желудка и определили критерии отбора

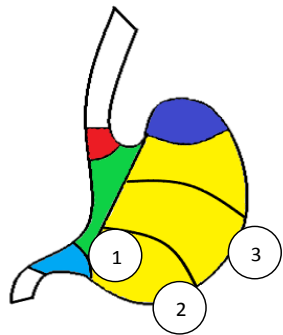


Рис. 5. Локализация ПН, удаленных методом полностенной резекции: 1 – дефект укрыли эндоскопической клипсой OVESCO; 2 – удалена опухоль диаметром 50 мм, извлечена фрагментами, при извлечении произошло повреждение слизистой пищевода, дефект ушит 3 эндоклипсами, дефект стенки желудка сведен 2 клипсами OVESCO; 3 – дефект стенки желудка сведен лигатурным методом

Fig. 5. Localization of submucosal tumor removed by full-wall resection: 1 – the defect was covered with an OVESCO endoscopic clip; 2 – a tumor with a diameter of 50 mm was removed, fragments were extracted, damage to the esophageal mucosa occurred during extraction, the defect was sutured with 3 endoclips, the defect in the stomach wall was reduced with 2 OVESCO clips;

3 – the defect of the stomach wall is reduced by the ligature method для пациентов основной группы, включившей 40 пациентов.

Диссекция выполнялась в случае наличия «тонкого мостика» из 4-го эхослоя стенки желудка к новообразованию в случае принадлежности новообразования ко 2-му или 3-му эхослою стенки желудка.

Методика эндоскопической полностенной резекции применялась в тех случаях, когда ПН имело размер не более 40 мм в наибольшем измерении, если имелся тесный контакт образования с серозным слоем стенки желудка или имелся язвенный дефект или рубец на вершине образования, в случае, если новообразование имело зауженное основание, и в случае, если ПН имело связь с 4-м слоем стенки желудка, но располагалось в сложной зоне для формирования тоннеля.

Тоннельная резекция выполнялась, если новообразование исходило из 4-го эхослоя стенки желудка и располагалось в кардии и в проксимальных отделах желудка, также на протяжении всей задней стенки желудка.

Учитывая возникшие осложнения в первой группе пациентов, потребовавшие конверсии доступа, мы приняли решение изменить подход к удалению ПН у части пациентов – выполнять комбинированное вмешательство, которое впервые предложил профессор S. Hirota (Япония) в 2016 г., и к 2019 г. метод зарекомендовал себя как эффективный. Суть методики заключалась в том, что производилось выделение подслизистого новообразования из окружающих тканей эндоскопическим способом (методом тоннельной резекции или полностенной резекции) с последующим ушиванием дефекта стенки желудка лапароскопически и извлечением ПН через доступ по Хассену, таким образом, лапароскопический этап

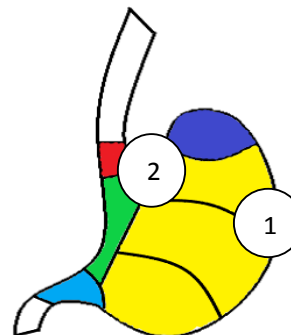
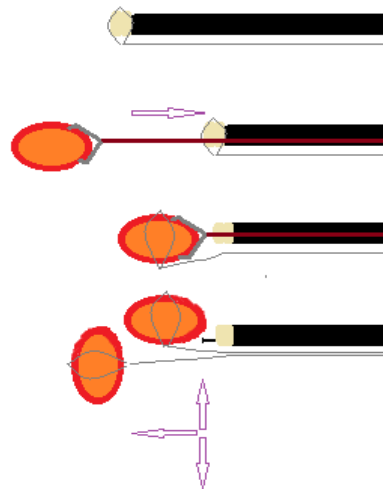


Рис. 6. Передняя стенка («сложные» зоны): 1 – осложнилось кровотечением, удалось справиться эндоскопически лигатурным методом (позиционировать клипсу OVESCO эффективно не удалось); 2 – осложнилось с разволокнением послеоперационного дефекта мышечного слоя, который сведен клипсой OVESCO

Fig. 6. Front wall (complex zones): 1 – it was complicated by bleeding, it was possible to cope with the endoscopically ligated method (it was not possible to position the OVESCO clip effectively); 2 – it was complicated by the unfolding of the postoperative defect of the muscle layer, which is reduced by the OVESCO clip



На дистальный силиконовый колпачок снаружи фиксируется полиэктомическая петля; ПН захватывается биопсийными щипцами и подтягивается к колпачку; петля скидывается и затягивается на ПН; свободная тракция ПН путем подтягивания петли в нужном направлении

Рис. 7. Методика петлевой тракции
Fig. 7. The technique of loop traction

удаления стал использоваться как запланированный завершающий. Комбинированная методика выполнялась, если новообразование имело размеры ≥ 40 мм, если новообразование располагалось в «сложной» для эндоскопических методов удаления зоне, также критерием выбора являлось наличие рубцовых изменений или язв на слизистой оболочке на поверхности новообразования.

Методом диссекции ПО удалены 7 пациентам. Новообразования чаще всего располагались в антральном отделе по передней стенке и малой кривизне, в одном случае располагалось в н/3 тела по большой кривизне. Размер новообразований доходил до 40 мм. Из особенностей – в 3 случаях произошло разволокнение мышечного слоя стенки желудка, что потребовало клипирования этих участков.

Таблица 1

Осложнения при эндоскопических вмешательствах по поводу подслизистых новообразований желудка

Table 1

Complications of endoscopic procedures for submucosal tumors of the stomach

Вид вмешательства	Локализация ПО в желудке	Причина смены хода операции	Окончательный вариант вмешательства
Тоннельная резекция	Задняя стенка	Повреждение слизистой над тоннелем	4 случая. Смена хода операции на полностенную резекцию или диссекцию 3 случая. Смена хода операции на лапароскопический
Полностенная резекция	Антральный отдел передняя стенка	1. В связи с развитием кровотечения. 2. В связи с невозможностью укрыть дефект стенки желудка	1 случай. Смена хода операции на лапароскопический

Таблица 2

Причины смены методики удаления ПН

Table 2

The reasons for the change in the method of removal of submucosal neoplasms

Причина смены хода операции	Вариант примененного метода
1. Повреждение слизистой в процессе формирования тоннеля в «сложной зоне» (задняя стенка тела желудка)	Полностенная резекция (6 случаев)
1. Повреждение слизистой в процессе формирования тоннеля в «сложной зоне» (задняя стенка тела желудка). 2. Образования имели не протяженную связь с 4 слоем стенки желудка. 3. Фиброз в зоне формирования тоннеля	Диссекция (2 случая)
1. Развитие неконтролируемого кровотечения в тоннеле. 2. Невозможность извлечь новообразование размером 40 мм через нижний пищеводный сфинктер	Лапароскопический доступ в обоих случаях

Тоннельное удаление было применено к новообразованиям, располагавшимся в теле желудка по задней стенке и в кардии (22 случая). В табл. 2 представлены причины смены методики эндоскопического удаления ПН или конверсии доступа в связи с возникшими сложностями. Стоит отметить, что в отличие от контрольной группы причины конверсии доступа в основной группе были не связаны с установленными критериями отбора для комбинированного метода лечения, и были расценены как индивидуальные особенности организма пациентов.

Запланированная полностенная резекция выполнена 2 пациентам, без технических сложностей, дефекты стенки сведены в одном случае эндоскопической клипсой OVESCO, во втором — методом эндоклипс на лигатуре (на вторые сутки от вмешательства была выявлена несостоятельность шва, ликвидирована наложением клипс OVESCO).

Мы опробовали комбинированную методику в 9 случаях, вмешательства прошли без особенностей. Размеры новообразований составляли от 25 мм и до 40 мм. Локализация новообразований: в своде, в антральном отделе с переходом на стенку луковицы ДПК, в н/3 тела желудка. Анализ представленной базы данных наблюдательного исследования проводился при помощи статистической программы IBM SPSS Statistic 26 с использованием дополнительной расчетной программы WinPepi.

Методика петлевой тракции была использована в 12 случаях.

РЕЗУЛЬТАТЫ ИССЛЕДОВАНИЯ И ИХ ОБСУЖДЕНИЕ

По результатам оперативного лечения в каждой группе пациентов были проанализированы следующие показатели: общее время оперативного вмешательства, длительность койко-дня, частота послеоперационных осложнений, частота и причина интраоперационных конверсий, радикальность операции, сложность при извлечении новообразования из тоннеля и далее через пищевод и глотку, в том числе, выполнялась ли фрагментация новообразований.

Всего было пролечено 70 пациентов с ПН желудка.

Распределение в группах по полу и возрасту представлено в табл. 3. В обеих группах женщин было значимо больше, чем мужчин. Средний возраст в обеих группах — 55,1 лет.

Размеры удаленных ПН представлены на рис. 8.

Всем пациентам выполнено радикальное удаление опухоли, без признаков рецидива за время наблюдения сроком от 13 до 101 месяца.

При статической обработке результатов контрольной группы (n = 30), стало очевидным, что имеет значение локализация подслизистого новообразования: метод удаления изменялся чаще при локализации опухоли или в антральном отделе, или на задней стенке (p = 0,027), Pearson Chi-Square тест.

Таблица 3

Распределение по полу и возрасту

Table 3

Distribution by gender and age

Группа	Пол		Возраст пациентов, лет			
	женский	мужской	молодой (18–44)	средний (45–59)	пожилой (60–74)	старческий (75–90)
1 группа	25	5	5 Me = 30 R = 18	7 Me = 54 R = 13	15 Me = 65 R = 18	3 Me = 79 R = 8
2 группа	25	15	8 Me = 37,5 R = 19	14 Me = 53 R = 11	14 Me = 63,5 R = 13	4 Me = 78,5 R = 9

Таблица 4

Количество осложнений и их влияние на время оперативного вмешательства и сроки госпитализации в обеих группах

Table 4

The number of complications and their effect on the time of surgery and the duration of hospitalization in both groups

Параметр	Группа	Тоннельная резекция	Полностенная резекция	Диссекция	Комбинированный метод
Способ хирургического лечения	1	16	4	10	0
	2	22	2 (+6 смена методики с тоннельной)	7 (+2 смена методики с тоннельной)	9
Осложнения во время вмешательства	1	7	1	0	0
	2	10	0	0	0
Отсроченные осложнения, потребовавшие повторного вмешательства	1	2	0	0	0
	2	0	1	0	0
Конверсия доступа	1	3	1	0	0
	2	2	0	0	0
Время вмешательства, мин	1	164,5 (Me 137,5, R260)	176 (Me 150, R130)	132,9 (Me 127,5, R250)	0
	2	108 (Me 107,5, R150)	117,5 (Me 110, R90)	100 (Me 70, R140)	165,6 (Me 160, R120)
Количество койко-дней	1	9,12	9,42	12,76	0
	2	8,98	8,12	8,4	8,52

Помимо локализации, имел значение размер ПН: при локации либо ЗадСт, либо АнтрОтд и размерах ПН более 30 мм в 61,5 % случаев понадобился дополнительный метод вмешательства (построения дерева решений методом CART (CRT)). При помощи Fisher's Exact и Pearson Chi-Square тестов было подтверждено, что возникновение осложнений влекло изменение метода удаления ($p = 0,044$). Однако статистического подтверждения зависимости продолжительности операции от размеров новообразования мы не нашли, что, вероятнее всего, связано с освоением методик.

Что касается методики петлевой тракции, то на практике применение метода давало ощущение более легкого выделения новообразования из окружающих тканей, статистически было подтверждено, что сочетание локализации ЗадСт и АнтрОтд повышало вероятность применения МТ в 3,4 раза ($p = 0,017$).

При анализе результатов лечения пациентов второй группы также имели значение локализа-

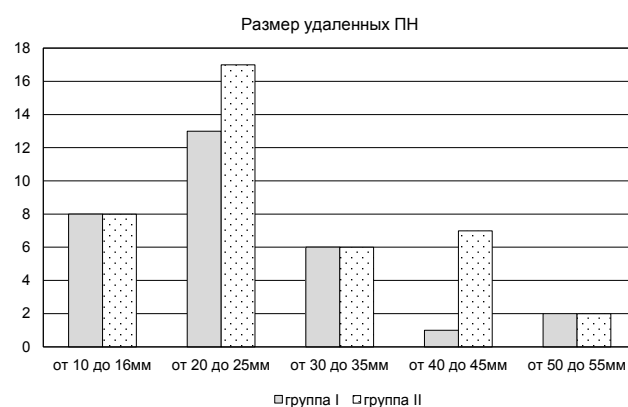


Рис. 8. Размеры ПН

Fig. 8. Size of submucosal tumor

ция (локализация ЗадСт и АнтрОтд по-прежнему являлось сложной зоной и повышала вероятность использования МТ в 3,3 раза ($p = 0,005$)), и размер ПН (ПО зависела от размеров ПН и увеличивалась, если размер ПН ≥ 30 мм ($p < 0,001$), Independent-Samples Mann – Whitney U Test.

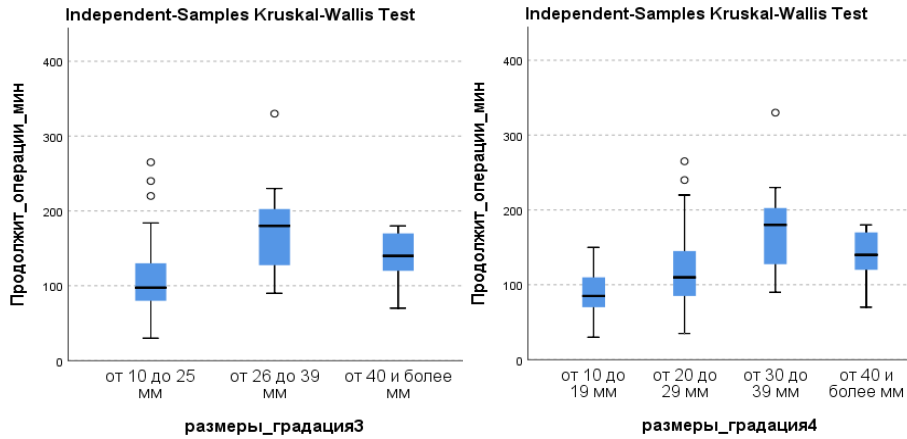


Рис. 9. Зависимость продолжительности операции (ПО) в зависимости от размеров новообразований

Fig. 9. Dependence of the duration of the operation depending on the size of the tumors

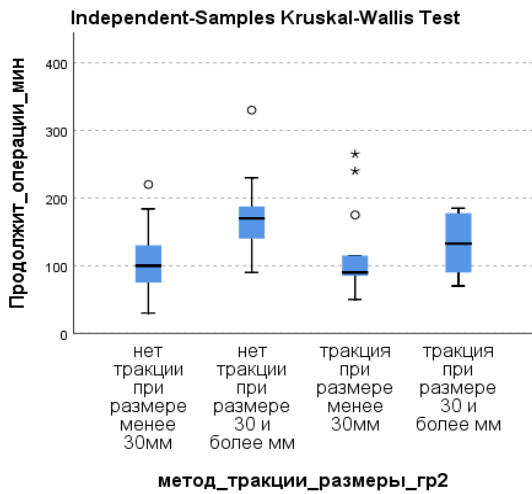


Рис. 10. Зависимость продолжительности операции от применения метода тракции

Fig. 10. Dependence of the duration of the operation on the application of the traction method

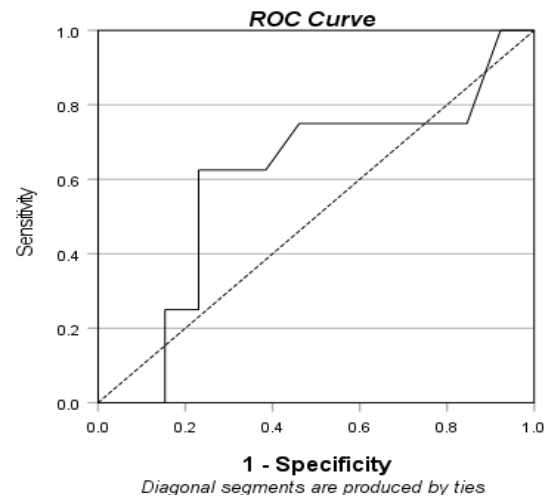


Рис. 11. ROC-кривая для ПО между большими и малыми ПН (градация 2) для двух когорт, с применением МТ и без МТ
Fig. 11. ROC curve for the duration of the operation between large and small SMTs (gradation 2) for two cohorts, with and without the traction method

Во второй группе метод тракции был применен в 12 случаях. При статистическом анализе результатов основной группы ($n = 40$) для оценки эффективности метода тракции сперва мы ввели новую качественную переменную «градация по размерам 3 и 4» для подтверждения зависимости продолжительности операции (ПО) от размеров новообразований (в отличие от первой группы зависимость подтверждена, $MU p = 0,001$), в том числе, что ПО увеличивается, если размер образования 30 мм и более ($p < 0,001$) (рис. 10).

Сравнение времени ПО, затраченного для малых (от 10 до 29 мм) и больших (от 30 и более мм) размеров ПН с учетом применения МТ выявило, что применение МТ нивелирует (Independent-Samples Kruskal – Wallis Test = 15,355, $p = 0,002$) влияние размера ПН, которое имеет значение в отсутствии МТ.

Статистической обработке были подвергнуты также суммарно обе группы ($n = 70$) с разделением

по единственному критерию – размер образования до 30 мм и более 30 мм (градация размеров 2 – до 30 мм и более 30 мм): при использовании МТ размер ПН не влияет на ПО, что подтверждается построением ROC-кривой для ПО между большими и малыми ПН (градация 2) для двух когорт, с применением МТ и без МТ. Применение МТ нивелировало зависимость ПО от размера ПН, ($AUC = 0,601$, $p = 0,447$).

При помощи непараметрических тестов сравнения Mann – Whitney или Kruskal – Wallis выявили, что при условии применения методики тракции ПО при методе удаления «диссекция» была дольше, чем при методе удаления «тоннельная резекция» ($MU p = 0,008$), что, по нашему мнению, связано с техническими особенностями метода диссекция, основные из которых: более частые кровотечения из сосудов подслизистого слоя, высокий риск разволокнения мышечного слоя стенки желудка в процессе выделения ПН, а также неудобство положения в простран-

стве отсеченной части ПН, с которым помогает справиться методика петлевой тракции.

Также было определено, что для 69,6% пациентов дольше, чем 125 мин потребуется, чтобы прооперировать образование 30 мм и более ($p < 0,001$), что на практике позволяет спланировать операционный день. Распределение новообразований по гистологической верификации представлено на рис. 12.

Общий срок госпитализации в группах не имел существенных различий (табл. 3).

Проанализировав результаты вмешательств в обеих группах, мы определили критерии выбора способа удаления подслизистых новообразований в желудке.

Стало очевидным, что тоннельная резекция, в отличие от диссекции в подслизистом слое, позволяет сохранить целостность стенки желудка при удалении крупных новообразований, однако тоннельная резекция по задней стенке желудка, особенно в проксимальных отделах, ведет к повреждению тоннеля за счет разрыва слизистого слоя ($p = 0,027$), а, следовательно, к изменению типа вмешательства (чаще всего на полностенное, реже – диссекцию), также имеет значение размер новообразования – повреждения чаще происходили при размере новообразования более 30 мм (61,5 %, статистически недостоверно, однако необходимо учитывать малую выборку пациентов). Также стоит отметить, что из 38 тоннельных резекций мы столкнулись с разрывами тоннеля в 24 (63 %) случаях, из них с клинически значимыми разрывами тоннеля протяженностью более 12 мм в 15 (в 63 %) случаях, и клинически незначимыми (протяженностью до 12 мм, которые устранялись сведением краев дефекта эндоклипсами, что позволяло завершить вмешательство эндоскопическим способом) в 9 (37 %) случаях.

Мы пришли к выводу, что тоннельная резекция не применима к подслизистым новообразованиям на заузном основании, в такой ситуации методом выбора является диссекция или полностенная резекция, однако существует риск развития неконтролируемого кровотечения из маленького дефекта стенки желудка при полностенном удалении.

Критериями выбора комбинированной методики (эндоскопический метод в сочетании с лапароскопическим) мы определили: совпадение крупного (больше 40 мм по наибольшему измерению) размера новообразования со «сложной локализацией (зоной)»; наличие связи новообразования со слизистым слоем стенки желудка за счет рубца или язвенного дефекта на поверхности.

На основании полученных данных был разработан алгоритм выбора тактики лечения подслизистых новообразований желудка, позволивший уменьшить число конверсий, нивелировать фрагментацию опухоли для извлечения, уменьшить время удаления крупных и труднодоступных ПН за счет применения методики тракции.

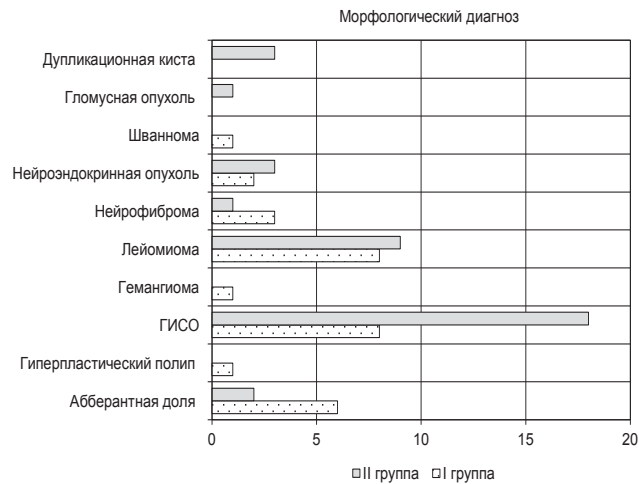


Рис. 12. Морфологические типы ПН
Fig. 12. Morphological types of the submucosal neoplasms

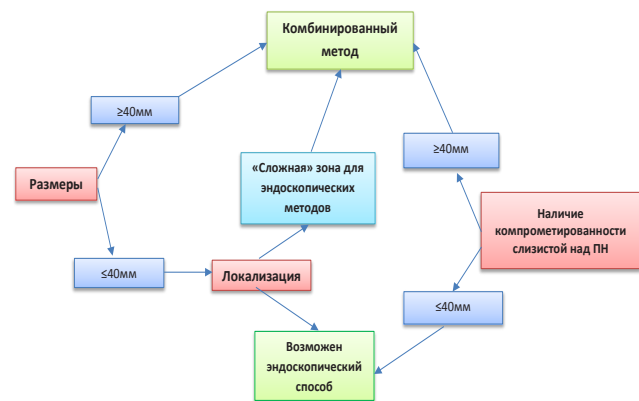


Рис. 13. Алгоритм выбора тактики лечения ПН желудка
Fig. 13. An algorithm for choosing tactics for the treatment of the ST of the stomach

ВЫВОДЫ

1. Применение метода тракции позволяет сократить продолжительность операции для подслизистых новообразований размером 30 мм и более ($MUp = 0,002$).
2. Тоннельная резекция по задней стенке проксимальных отделов желудка чаще всего сопровождается повреждением стенки тоннеля со стороны слизистого слоя ($p = 0,027$), и чаще при размере новообразования более 30 мм (61,5 %), что в большинстве случаев приводит к смене метода эндоскопического удаления (на полностенную резекцию) ($p = 0,044$).
3. Максимальный размер ПН желудка для моноблочного извлечения составляет 40 мм в наибольшем измерении.
4. Для удаления ПН кардии желудка предпочтительным является тоннельный доступ из просвета н/3 пищевода.
5. Комбинированный метод удаления должен использоваться в случаях, когда применение эндоскопических методов может повлечь за собой прогнозируемые осложнения.

Конфликт интересов

Авторы заявили об отсутствии конфликта интересов.

Conflict of interest

Authors declare no conflict of interest.

Соответствие нормам этики

Авторы подтверждают, что соблюдены права людей, принимавших участие в исследовании, включая получение информированного согласия в тех случаях, когда оно необходимо, и правила обращения с животными в случаях их использования в работе. Подробная информация содержится в Правилах для авторов.

Compliance with ethical principles

The authors confirm that they respect the rights of the people participated in the study, including obtaining informed consent when it is necessary, and the rules of treatment of animals when they are used in the study. Author Guidelines contains the detailed information.

ЛИТЕРАТУРА

1. Старков Ю. Г., Солодинина Е. Н., Новожилова А. В. Подслизистые новообразования желудочно-кишечного тракта в эндоскопической практике // Хирургия. Журнал им. Н. И. Пирогова. – 2010. – № 2. – С. 51–59.
2. Вашакмадзе Л. А., Колобаев И. В., Беспалов П. Д. и др. Гастроинтестинальные стромальные опухоли: классификация, диагностика и лечение // Онкология. Журнал им. П. А. Герцена. – 2013. – Т. 2, № 2. – С. 66–70. <https://doi.org/10.17116/endoskop20212704147>.
3. Джантукханова С. В., Старков Ю. Г., Замолодчиков Р. Д. и др. Гибридные лапароскопические операции при неэпителиальных опухолях желудка // Эндоскопическая хирургия. – 2021. – Т. 27, № 4 – С. 47–60. <https://doi.org/10.17116/endoskop20212704147>.
4. Fletcher C. D., Berman J. J., Colless C. et al. Diagnosis of gastrointestinal stromal tumors: A consensus approach // Hum Patol. – 2002. – Vol. 33. – P. 459–465.
5. Dalal I., Andalib I. Advances in endoscopic resection: a review of endoscopic submucosal dissection (ESD), endoscopic full thickness resection (EFTR) and submucosal tunneling endoscopic resection (STER) // Transl Gastroenterol Hepatol. – 2022. – Vol. 7. – P. 19. <https://doi.org/10.21037/tgh-2020-10>.
6. Akahoshi K., Oya M., Koga T., Shiratsuchi Y. Current clinical management of gastrointestinal stromal tumor // World J Gastroenterol. – 2018. – Vol. 24, № 26. – P. 2806–2817. <https://doi.org/10.3748/wjg.v24.i26.2806>.
7. Modlin I. M., Lye K. D., Kidd M. Carcinoid tumors of the stomach // Surg Oncol. – 2003. – Vol. 12. – P. 153–172. [https://doi.org/10.1016/S0960-7404\(03\)00034-3](https://doi.org/10.1016/S0960-7404(03)00034-3).
8. Cherübl H., Cadiot G., Jensen R. T. et al. Neuroendocrine tumors of the stomach (gastric carcinoids) are on the rise: small tumors, small problems? // Endoscopy. – 2010. – Vol. 42. – P. 664–671. PMID: 20669078. <https://doi.org/10.1055/s-0030-1255564>.
9. Kidd M., Modlin I. M., Mane S. M. et al. Q RT-PCR detection of chromogranin A: a new standard in the identification of neuroendocrine tumor disease // Ann Surg. – 2006. – Vol. 243. – P. 273–280.
10. Crosby D. A., Donohoe C. L., Fitzgerald L. et al. Gastric neuroendocrine tumours // Dig Surg. – 2012. – Vol. 29. – P. 331–348. PMID: 23075625. <https://doi.org/10.1159/000342988>.
11. Jacobson B. C., Bhatt A., Greer K. B. et al. ACG Clinical Guideline: Diagnosis and Management of Gastrointestinal Subepithelial Lesions // Am J Gastroenterol. – 2023. – Vol. 118, № 1. – P. 46–58. <https://doi.org/10.14309/ajg.000000000002100>.

12. Hirota S., Tateishi U., Nakamoto Y. et al. English version of Japanese Clinical Practice Guidelines 2022 for gastrointestinal stromal tumor (GIST) issued by the Japan Society of Clinical Oncology // Int J Clin Oncol. – 2024. – Vol. 29, № 6. – P. 647–680. <https://doi.org/10.1007/s10147-024-02488-1>.

13. Aslanian H. R., Sethi A., Bhutani M. S. et al. ASGE guideline for endoscopic full thickness resection and submucosal tunnel endoscopic resection // VideoGIE. – 2019. – Vol. 4, № 8. – P. 343–350.

14. Deprez P. H., Moons L. M. G., O'Toole D. et al. Endoscopic management of subepithelial lesions including neuroendocrine neoplasms: European Society of Gastrointestinal Endoscopy (ESGE) Guideline // Endoscopy. – 2022. – Vol. 54, № 4. – P. 412–429. <https://doi.org/10.1055/a-1751-5742>.

15. Seo H. Surgical approaches for subepithelial tumors in difficult locations of the gastrointestinal tract // Foregut Surg. – 2024. – Vol. 4, № 2. – P. 51–56. <https://doi.org/10.51666/fs.2024.4.e8>.

16. Jacobson B. C., Bhatt A., Greer K. B. et al. ACG Clinical Guideline: Diagnosis and Management of Gastrointestinal Subepithelial Lesions // Am J Gastroenterol. – 2023. – Vol. 118, № 1. – P. 46–58. <https://doi.org/10.14309/ajg.000000000002100>. PMID: 36602835.

17. Judson I., Jones R. L., Wong N. A. C. S. et al. Gastrointestinal stromal tumour (GIST): British Sarcoma Group clinical practice guidelines // Br J Cancer. – 2025. – Vol. 132, № 1. – P. 1–10. <https://doi.org/10.1038/s41416-024-02672-0>. PMID: 38840030; PMCID: PMC11723931.

18. Хворова И. И. Эндоскопическое лечение пациентов с субэпителиальными новообразованиями желудка. Дисс. ... канд. мед. наук: 3.1.9. – М., 2023. – 200 с.

19. Никулин М. П., Архири П. П., Носов Д. А. и др. Гастроинтестинальные стромальные опухоли. Практические рекомендации RUSSCO, часть 1.1 // Злокачественные опухоли. – 2024. – Т. 14, № 3s2. – С. 416–426. <https://doi.org/10.18027/2224-5057-2024-14-3s2-1.1-19>.

20. He C. H., Lin S. H., Chen Z. et al. Laparoscopic-assisted endoscopic full-thickness resection of a large gastric schwannoma: A case report // World J Gastrointest. Surg. – 2022. – Vol. 14, № 4. – P. 362–369. <https://doi.org/10.4240/wjgs.v14.i4.362>.

21. Buldanlı M. Z., Yener O. Endoscopic Resection of Upper Gastrointestinal Subepithelial Tumours: Our Clinical Experience and Results // Prague Med Rep. – 2022. – Vol. 123, № 1. – P. 20–26. <https://doi.org/10.14712/23362936.2022.2>.

22. Santos-Antunes J., Marques M., Morais R. Retrospective analysis of the outcomes of endoscopic submucosal dissection for the diagnosis and treatment of subepithelial lesions in a center with high expertise // Ann Gastroenterol. – 2022. – Vol. 35, № 1. – P. 68–73. <https://doi.org/10.20524/aog.2021.0675>.

23. Matsui H., Tamai N., Futakuchi T. et al. Multi-loop traction device facilitates gastric endoscopic submucosal dissection: ex vivo pilot study and an inaugural clinical experience // BMC Gastroenterol. – 2022. – Vol. 22, № 1. – P. 10. <https://doi.org/10.1186/s12876-021-02085-w>.

REFERENCES

1. Starkov Iu. G., Solodinina E. N., Novozhilova A. V. Submucosal neoplasms of gastrointestinal tract in endoscopic practice // Pirogov Russian Journal of Surgery. 2010;(2):51–59. (In Russ.).
2. Vashakmadze L. A., Kolobaev I. V., Bepalov P. D. et al. Gastrointestinal stromal tumors: classification, diagnosis, and treatment // P. A. Herzen Journal of Oncology. 2013;2(2):66–70. (In Russ.). <https://doi.org/10.17116/endoskop20212704147>.
3. Dzhantukhanova S. V., Starkov Yu. G., Zamolodchikov R. D. et al. The techniques of hybrid laparo-endoscopic resections for non-epithelial gastric tumors // Endoscopic Surgery. 2021;27(4):47–60. (In Russ.). <https://doi.org/10.17116/endoskop20212704147>.

4. Fletcher C. D., Berman J. J., Colress C. et al. Diagnosis of gastrointestinal stromal tumors: A consensus approach // *Hum Patol.* 2002;33:459–465.
5. Dalal I., Andalib I. Advances in endoscopic resection: a review of endoscopic submucosal dissection (ESD), endoscopic full thickness resection (EFTR) and submucosal tunneling endoscopic resection (STER) // *Transl Gastroenterol Hepatol.* 2022;7:19. <https://doi.org/10.21037/tgh-2020-10>.
6. Akahoshi K., Oya M., Koga T., Shiratsuchi Y. Current clinical management of gastrointestinal stromal tumor // *World J Gastroenterol.* 2018;24(26):2806–2817. <https://doi.org/10.3748/wjg.v24.i26.2806>.
7. Modlin I. M., Lye K. D., Kidd M. Carcinoid tumors of the stomach // *Surg Oncol.* 2003;12:153–172. [https://doi.org/10.1016/S0960-7404\(03\)00034-3](https://doi.org/10.1016/S0960-7404(03)00034-3).
8. Cherübl H., Cadiot G., Jensen R. T. et al. Neuroendocrine tumors of the stomach (gastric carcinoids) are on the rise: small tumors, small problems? // *Endoscopy.* 2010;42:664–671. PMID: 20669078. <https://doi.org/10.1055/s-0030-1255564>.
9. Kidd M., Modlin I. M., Mane S. M. et al. QRT-PCR detection of chromogranin A: a new standard in the identification of neuroendocrine tumor disease // *Ann Surg.* 2006;243:273–280.
10. Crosby D. A., Donohoe C. L., Fitzgerald L. et al. Gastric neuroendocrine tumours // *Dig Surg.* 2012;29:331–348. PMID: 23075625. <https://doi.org/10.1159/000342988>.
11. Jacobson B. C., Bhatt A., Greer K. B. et al. ACG Clinical Guideline: Diagnosis and Management of Gastrointestinal Subepithelial Lesions // *Am J Gastroenterol.* 2023;118(1):46–58. <https://doi.org/10.14309/ajg.0000000000002100>.
12. Hirota S., Tateishi U., Nakamoto Y. et al. English version of Japanese Clinical Practice Guidelines 2022 for gastrointestinal stromal tumor (GIST) issued by the Japan Society of Clinical Oncology // *Int J Clin Oncol.* 2024;29(6):647–680. <https://doi.org/10.1007/s10147-024-02488-1>.
13. Aslanian H. R., Sethi A., Bhutani M. S. et al. ASGE guideline for endoscopic full thickness resection and submucosal tunnel endoscopic resection // *VideoGIE.* 2019;4(8):343–350.
14. Deprez P. H., Moons L. M. G., O’Toole D. et al. Endoscopic management of subepithelial lesions including neuroendocrine neoplasms: European Society of Gastrointestinal Endoscopy (ESGE) Guideline // *Endoscopy.* 2022;54(4):412–429. <https://doi.org/10.1055/a-1751-5742>.
15. Seo H. Surgical approaches for subepithelial tumors in difficult locations of the gastrointestinal tract // *Foregut Surg.* 2024;4(2):51–56. <https://doi.org/10.51666/fs.2024.4.e8>.
16. Jacobson B. C., Bhatt A., Greer K. B. et al. ACG Clinical Guideline: Diagnosis and Management of Gastrointestinal Subepithelial Lesions // *Am J Gastroenterol.* 2023;118(1):46–58. <https://doi.org/10.14309/ajg.0000000000002100>. PMID: 36602835.
17. Judson I., Jones R. L., Wong N. A. C. S. et al. Gastrointestinal stromal tumour (GIST): British Sarcoma Group clinical practice guidelines // *Br J Cancer.* 2025;132(1):1–10. <https://doi.org/10.1038/s41416-024-02672-0>. PMID: 38840030; PMCID: PMC11723931.
18. Khvorova I. I. Endoscopic treatment of patients with subepithelial neoplasms of the stomach. Diss. ... Cand. of Sci. (Med.). 3.1.9. M., 2023. 200 p. (In Russ.).
19. Nikulin M. P., Arkhiri P. P., Nosov D. A. et al. Gastrointestinal stromal tumors. RUSSCO practical recommendations, part 1.1 // *Malignant tumors.* 2024;14(3s2):416–426. (In Russ.). <https://doi.org/10.18027/2224-5057-2024-14-3s2-1.1-19>.
20. He C. H., Lin S. H., Chen Z. et al. Laparoscopic-assisted endoscopic full-thickness resection of a large gastric schwannoma: A case report // *World J Gastrointest. Surg.* 2022;14(4):362–369. <https://doi.org/10.4240/wjgs.v14.i4.362>.
21. Buldanlı M. Z., Yener O. Endoscopic Resection of Upper Gastrointestinal Subepithelial Tumours: Our Clinical Experience and Results // *Prague Med Rep.* 2022;123(1):20–26. <https://doi.org/10.14712/23362936.2022.2>.
22. Santos-Antunes J., Marques M., Morais R. Retrospective analysis of the outcomes of endoscopic submucosal dissection for the diagnosis and treatment of subepithelial lesions in a center with high expertise // *Ann Gastroenterol.* 2022;35(1):68–73. <https://doi.org/10.20524/aog.2021.0675>.
23. Matsui H., Tamai N., Futakuchi T. et al. Multi-loop traction device facilitates gastric endoscopic submucosal dissection: ex vivo pilot study and an inaugural clinical experience // *BMC Gastroenterol.* 2022;22(1):10. <https://doi.org/10.1186/s12876-021-02085-w>.

Информация об авторах

Саадулаева Марина Магомедовна, старший лаборант кафедры хирургии госпитальной № 2, врач-эндоскопист эндоскопического отделения № 1 НИИ хирургии и неотложной медицины, Первый Санкт-Петербургский государственный медицинский университет им. акад. И. П. Павлова (Санкт-Петербург, Россия), ORCID: 0000-0001-7779-7730; **Ручкина Яна Вячеславовна**, аспирант кафедры хирургии госпитальной № 2, врач-эндоскопист эндоскопического отделения № 1 НИИ хирургии и неотложной медицины, Первый Санкт-Петербургский государственный медицинский университет им. акад. И. П. Павлова (Санкт-Петербург, Россия), ORCID: 0009-0009-4749-3678; **Блинов Егор Владимирович**, врач-эндоскопист эндоскопического отделения № 1 НИИ хирургии и неотложной медицины, Первый Санкт-Петербургский государственный медицинский университет им. акад. И. П. Павлова (Санкт-Петербург, Россия), ORCID: 0000-0002-9463-5722; **Корольков Андрей Юрьевич**, доктор медицинских наук, профессор, зав. кафедрой хирургии госпитальной № 2 с клиникой, руководитель отдела общей и неотложной хирургии НИИ хирургии и неотложной медицины, Первый Санкт-Петербургский государственный медицинский университет им. акад. И. П. Павлова (Санкт-Петербург, Россия), ORCID: 0000-0001-7449-6908; **Смирнов Александр Александрович**, доктор медицинских наук, доцент кафедры хирургии госпитальной № 2 с клиникой, руководитель отдела эндоскопии НИИ хирургии и неотложной медицины, Первый Санкт-Петербургский государственный медицинский университет им. акад. И. П. Павлова (Санкт-Петербург, Россия), ORCID: 0000-0002-6440-2370.

Information about authors

Saadulaeva Marina M., Senior Laboratory Assistant of the Department of Hospital Surgery № 2, Endoscopist of the Endoscopy Department № 1 of the Research Institute of Surgery and Emergency Medicine, Pavlov University (Saint Petersburg, Russia), ORCID: 0000-0001-7779-7730; **Ruchkina Yana V.**, Postgraduate Student of the Department of Hospital Surgery № 2, Endoscopist of the Endoscopy Department № 1 of the Research Institute of Surgery and Emergency Medicine, Pavlov University (Saint Petersburg, Russia), ORCID: 0009-0009-4749-3678; **Blinov Egor V.**, Endoscopist of the Endoscopy Department № 1 of the Research Institute of Surgery and Emergency Medicine, Pavlov University (Saint Petersburg, Russia), ORCID: 0000-0002-9463-5722; **Korolkov Andrey Yu.**, Dr. of Sci. (Med.), Professor, Head of the Department of Hospital Surgery № 2 with Clinic, Head of the Department of General and Emergency Surgery of the Research Institute of Surgery and Emergency Medicine, Pavlov University (Saint Petersburg, Russia), ORCID: 0000-0001-7449-6908; **Smirnov Alexander A.**, Dr. of Sci. (Med.), Associate Professor of the Department of Hospital Surgery № 2 with Clinic, Head of the Endoscopy Department of the Research Institute of Surgery and Emergency Medicine, Pavlov University (Saint Petersburg, Russia), ORCID: 0000-0002-6440-2370.